

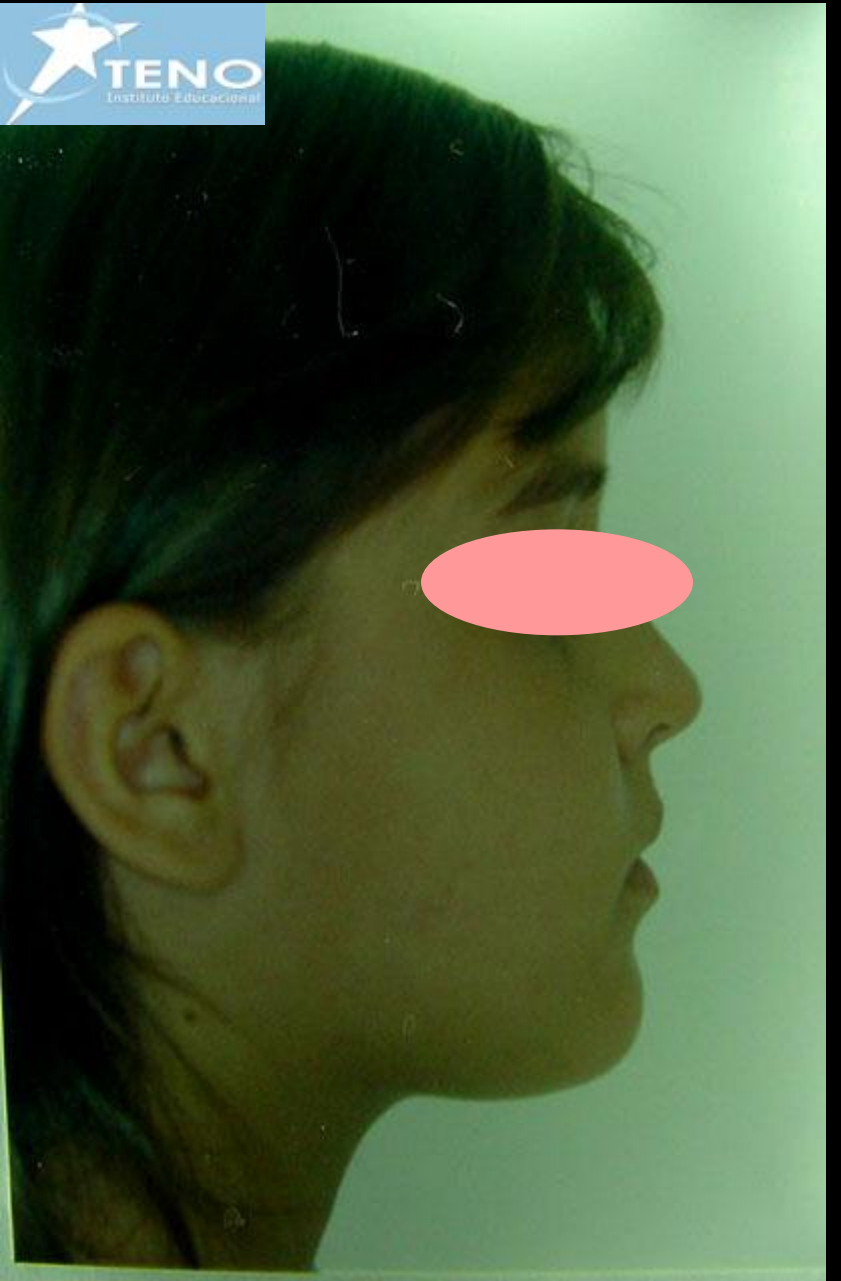
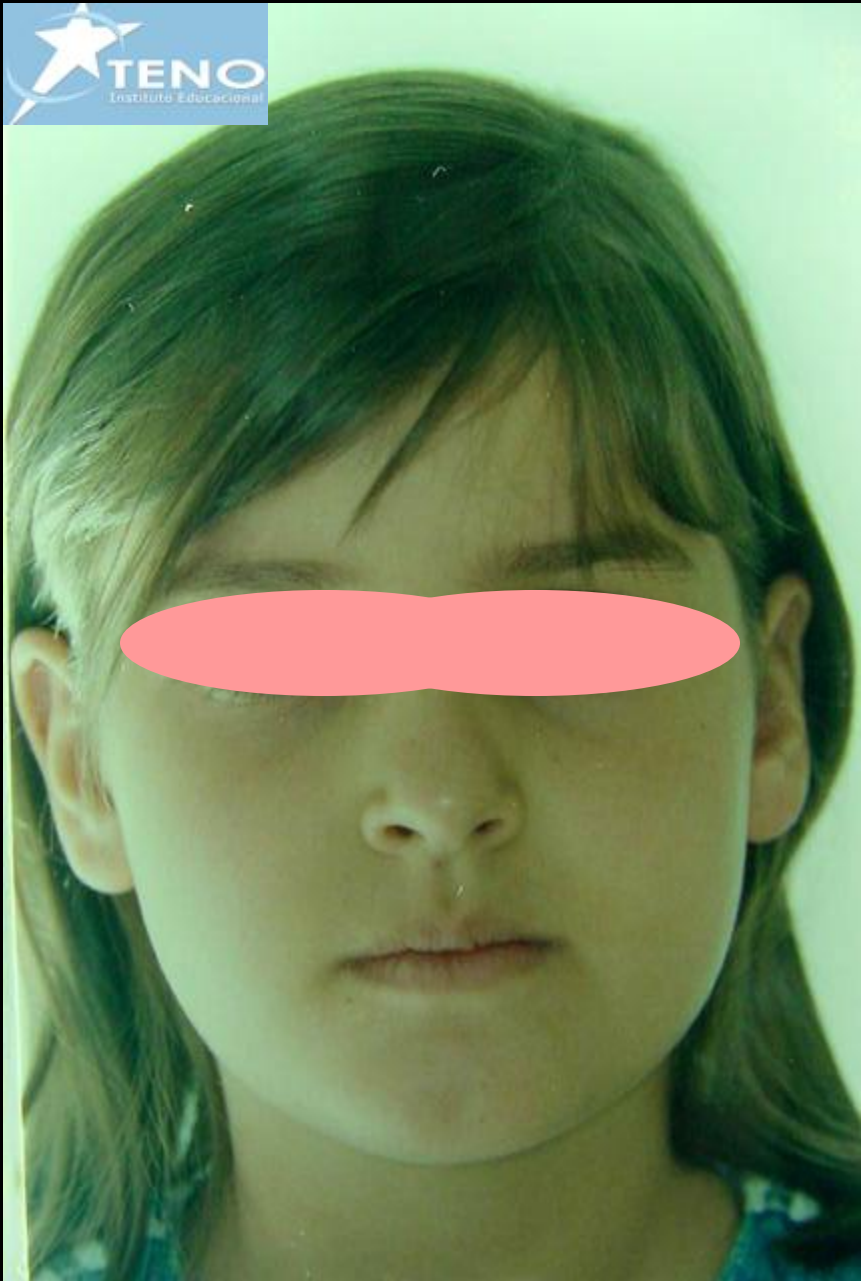
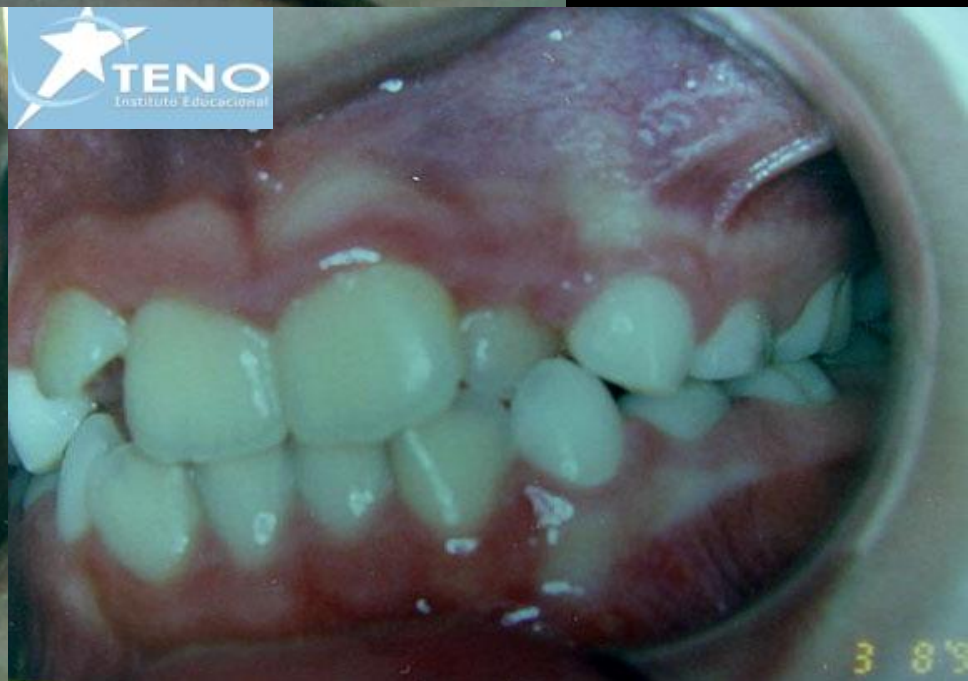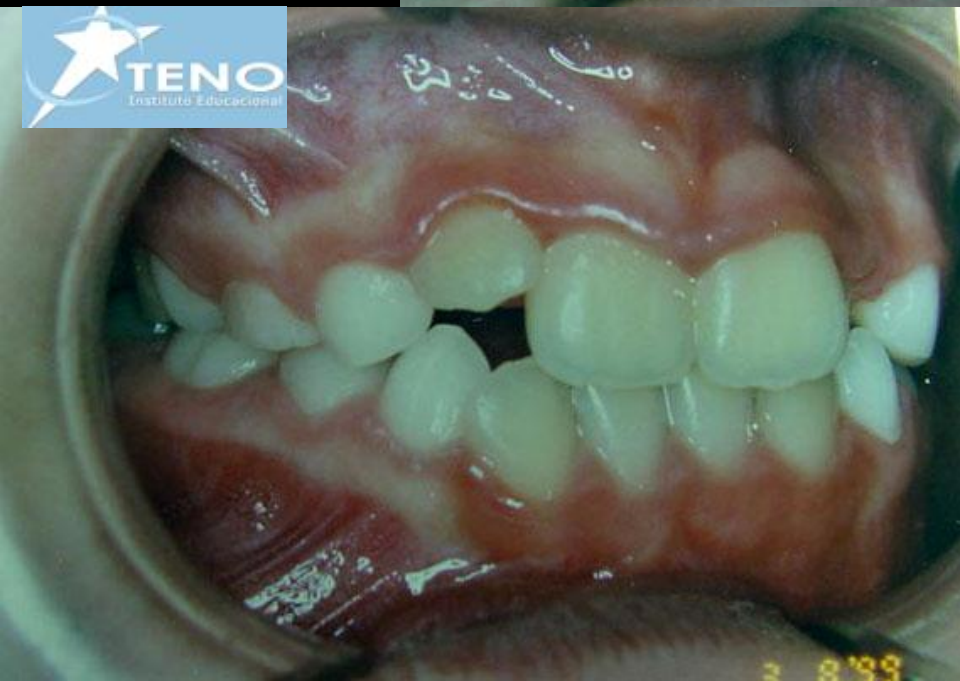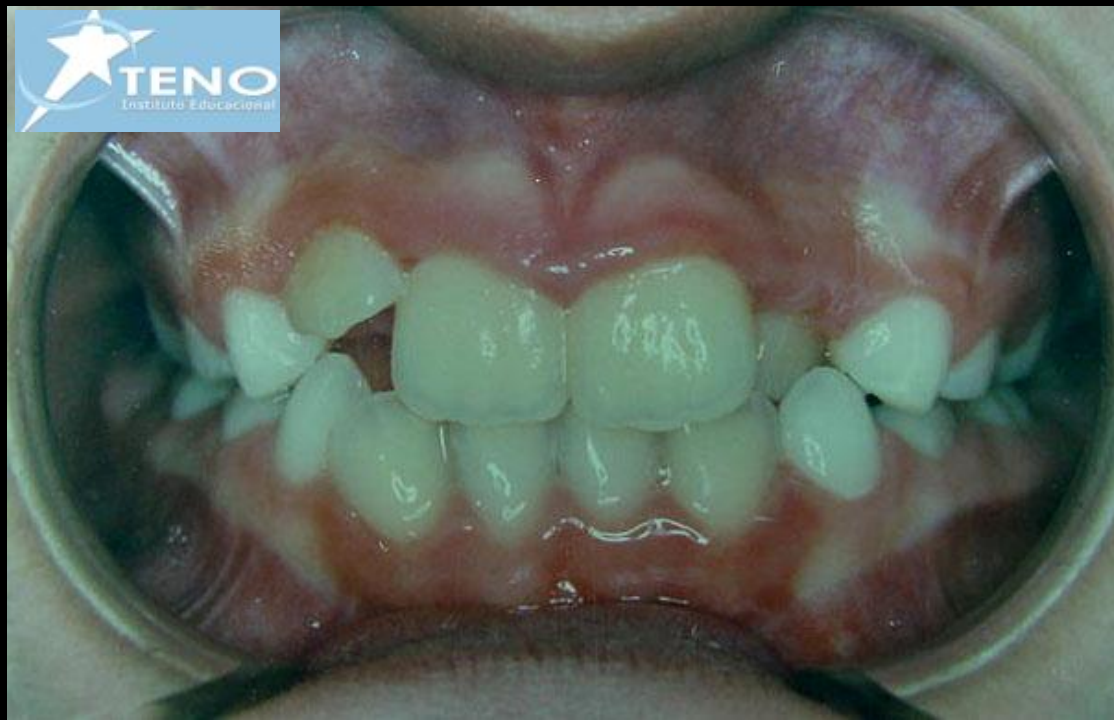Caso cedido pelo Prof. Dr. Artênio Garbin

Especialista em Ortodontia e Ortopedia Facial

- Mestre em Ortodontia e Ortopedia Facial - UNICAMP
- Doutor em Ortodontia e Ortopedia Facial - UNICAMP
- Professor convidado do curso de Especialização em Ortodontia e Ortopedia Facial da Universidade Cruzeiro do Sul.
- Professor convidado do curso de Atualização em Ortodontia e Ortopedia Facial da ABO - Regional Araçatuba
- Professor convidado do curso de Especialização em Ortodontia e Ortopedia Facial da ABO - Regional Araçatuba
- Professor Adjunto da Faculdade de Odontologia de Araçatuba - UNESP
- Professor de Ortodontia do Programa de Pós-graduação em Odontologia Preventiva e Social -FOA UNESP
- Coordenador da Pós-graduação de Odontologia Preventiva e Social - UNESP
- Presidente da ABO - Regional Araçatuba

Classe I com apinhamento,
lateral superior cruzado,
tratamento somente com QH





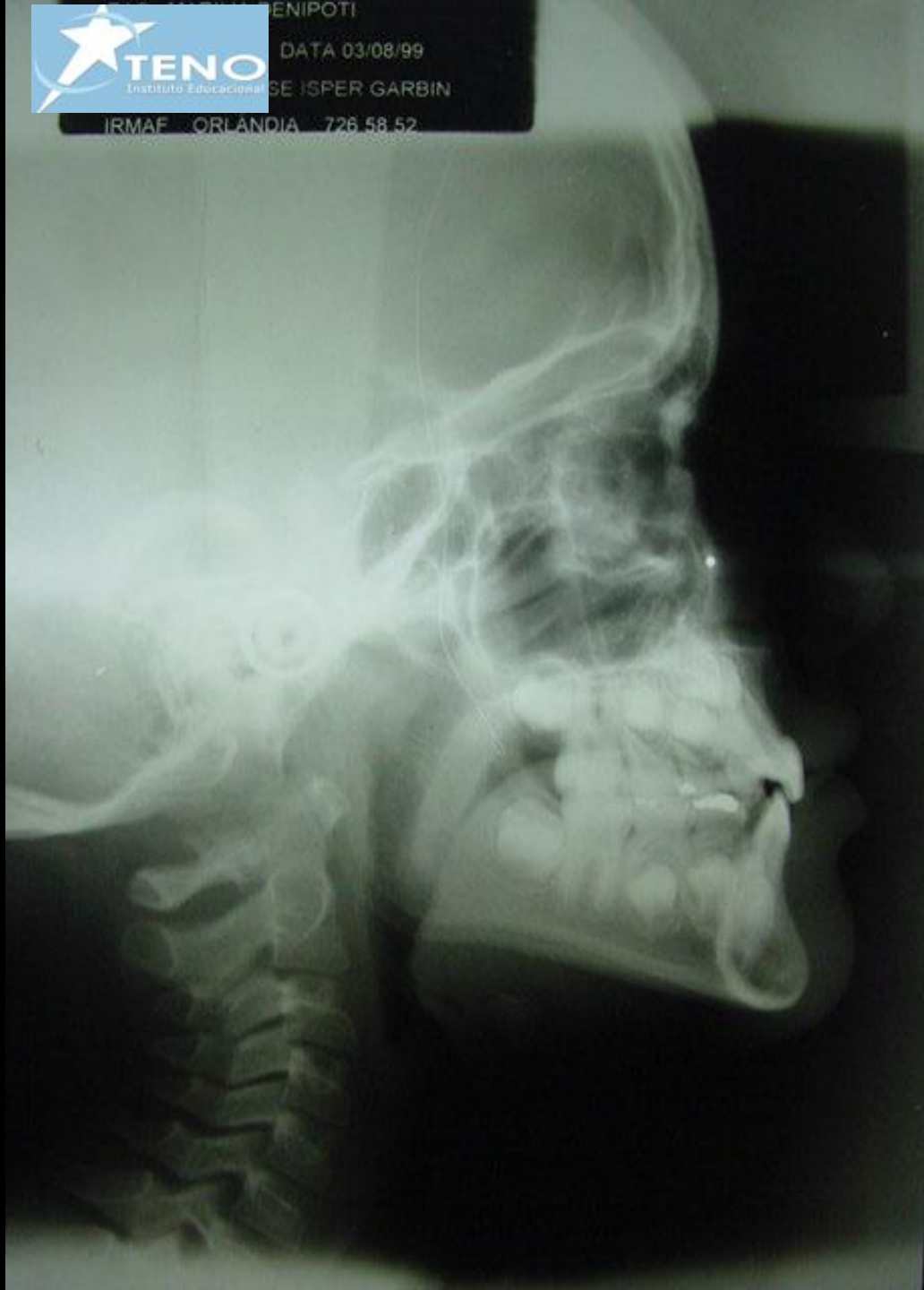

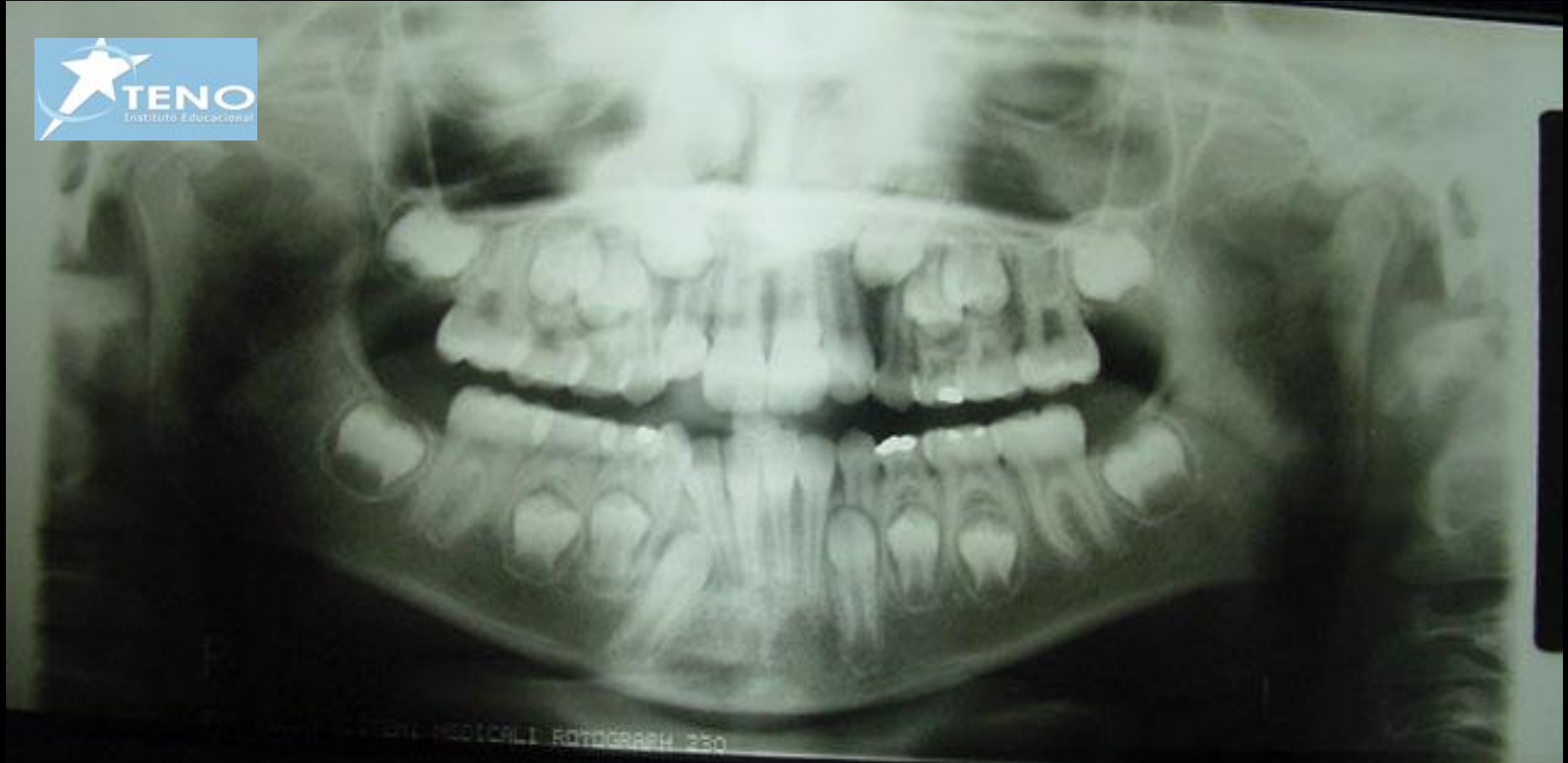ENIPOTI

DATA 03/08/99

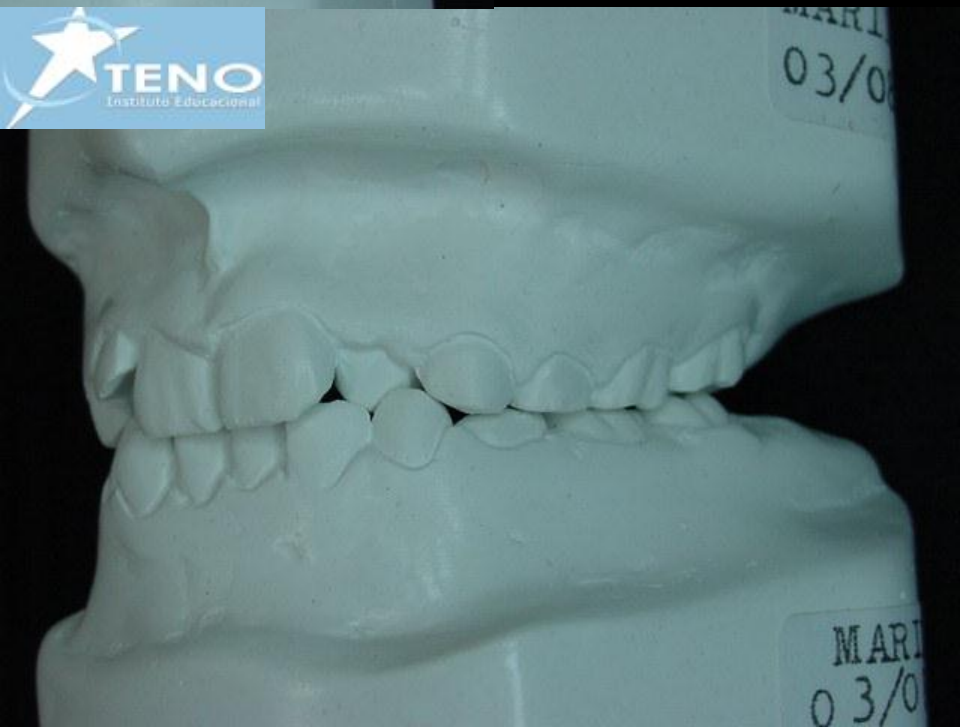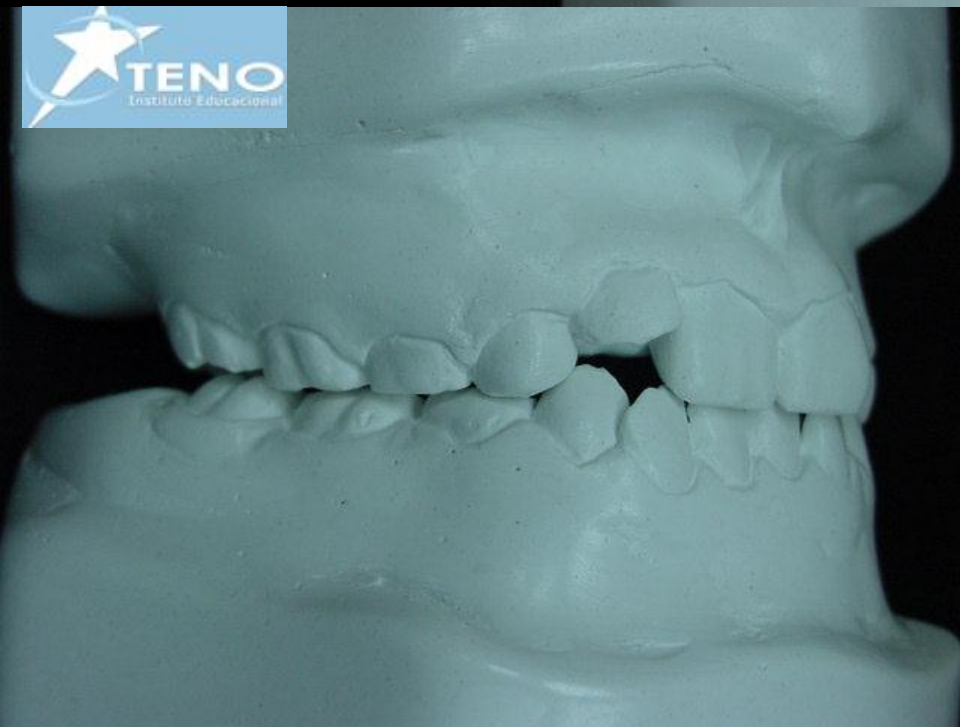
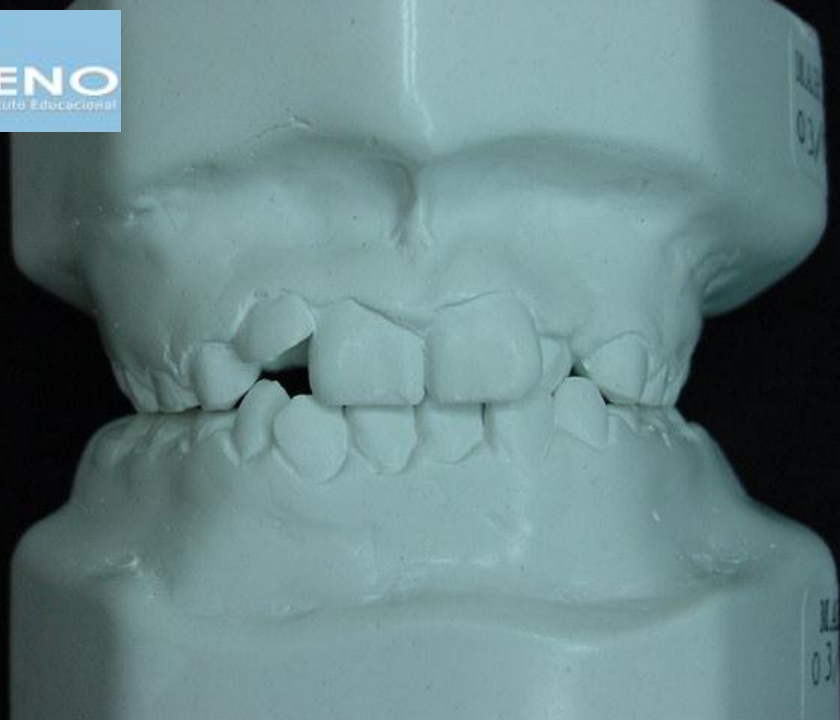SE ISPER GARBIN

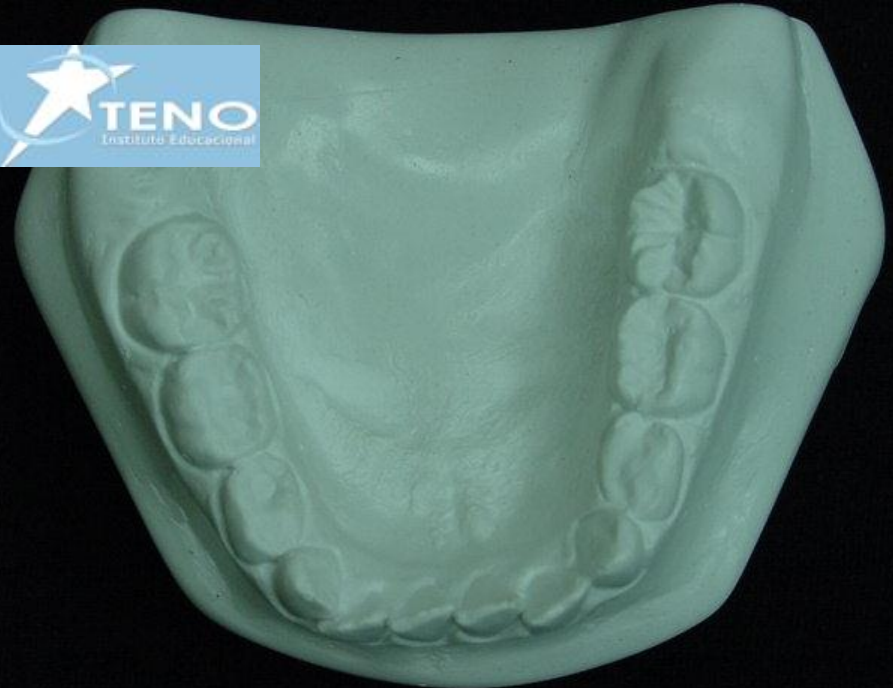
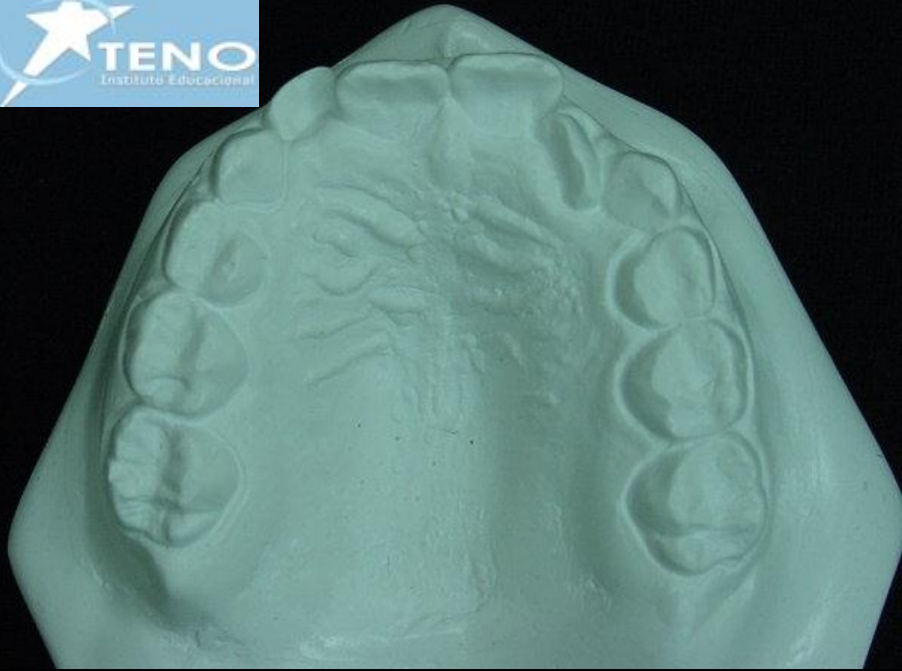IRMAF ORLANDIA 726 58 52

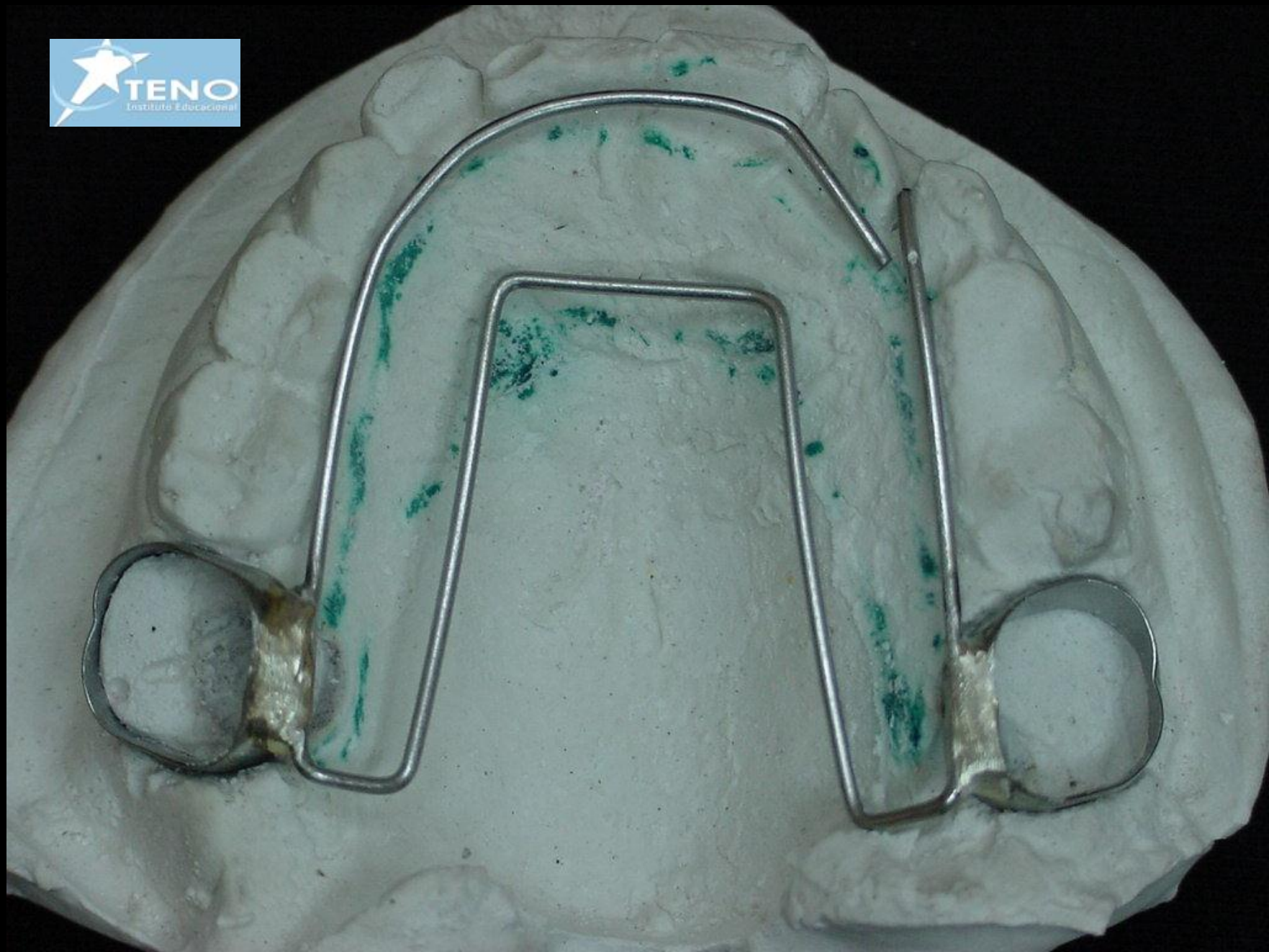


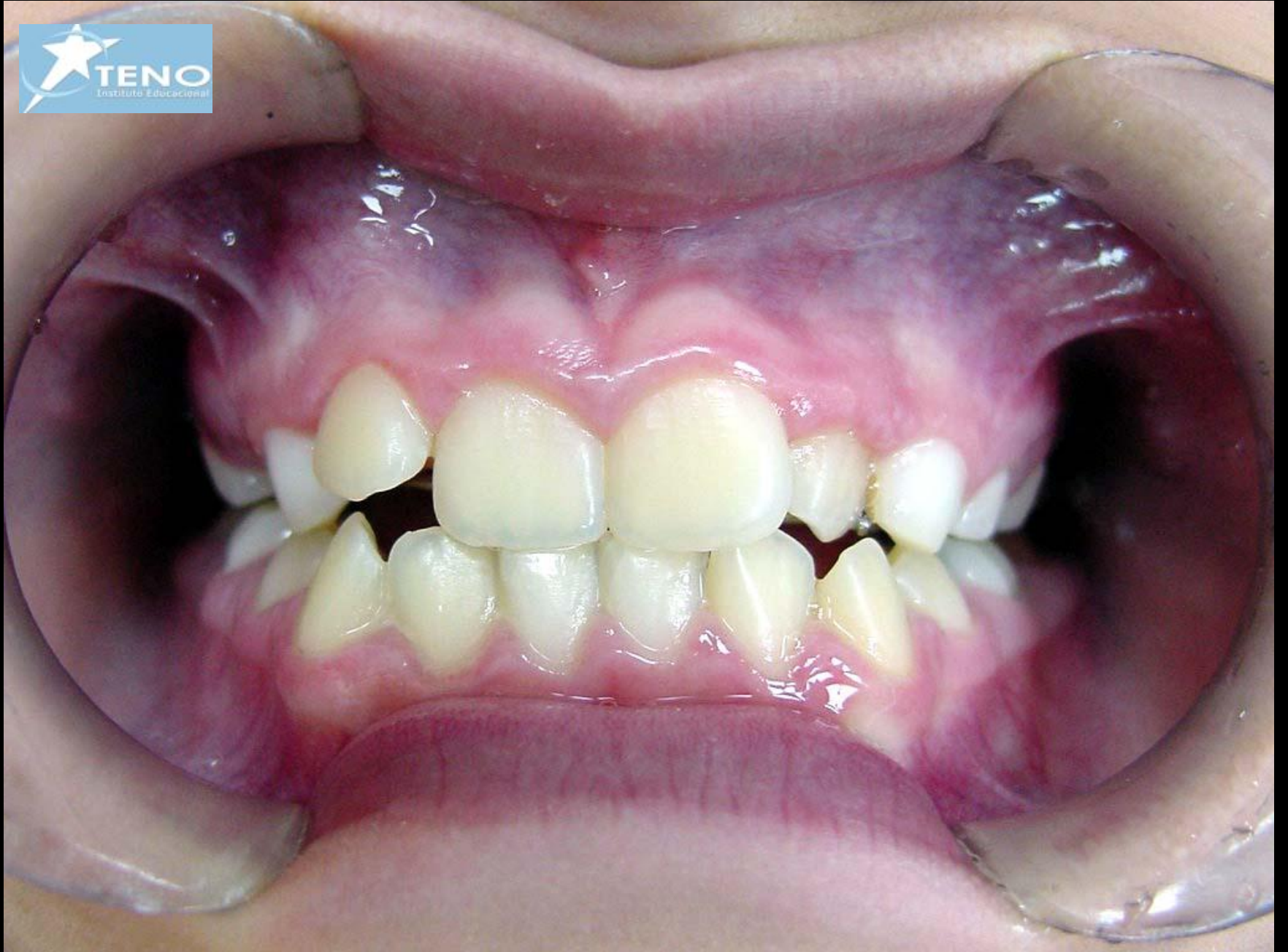
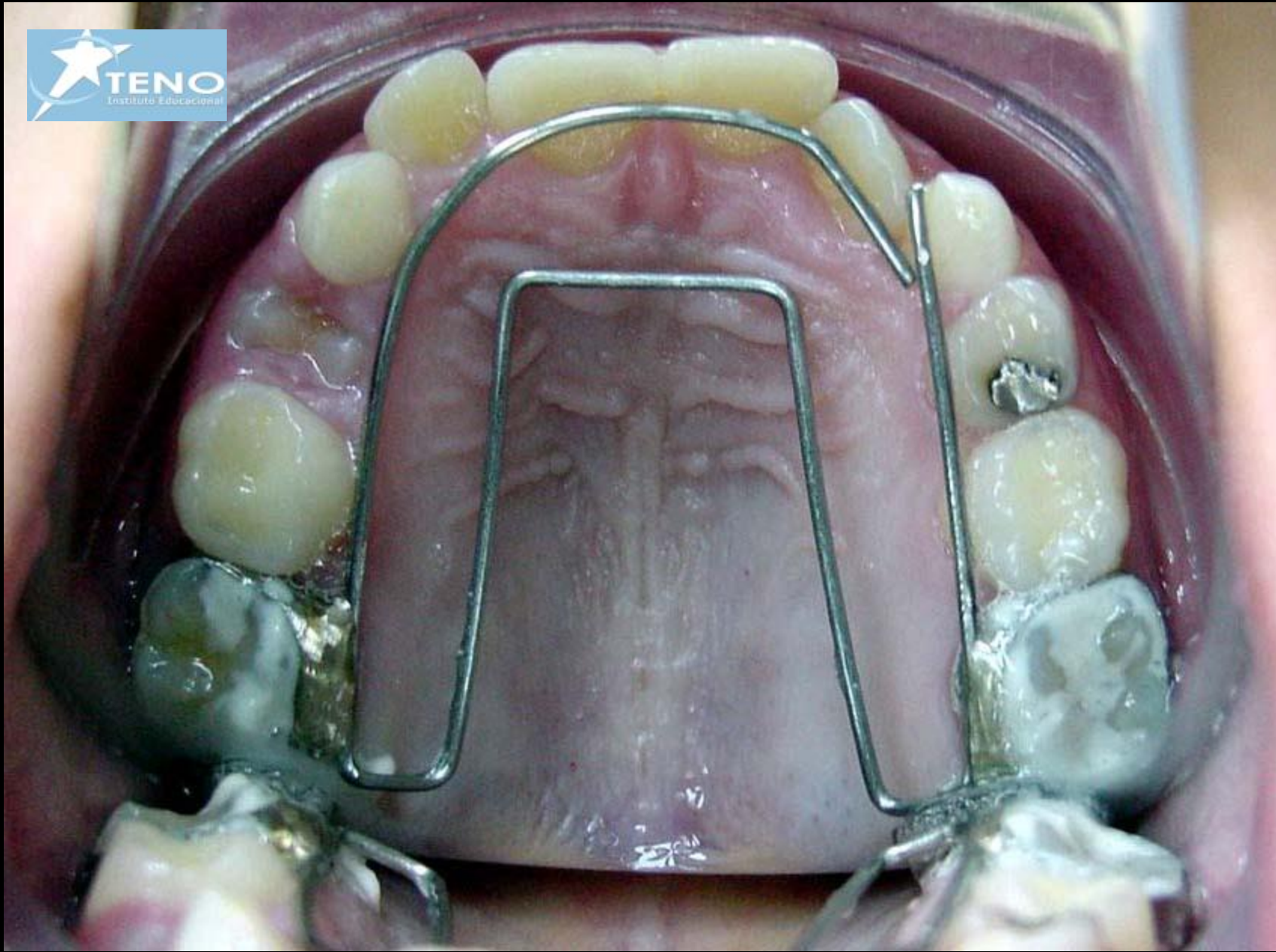
WENT MEDICAL RADIOGRAPH 230

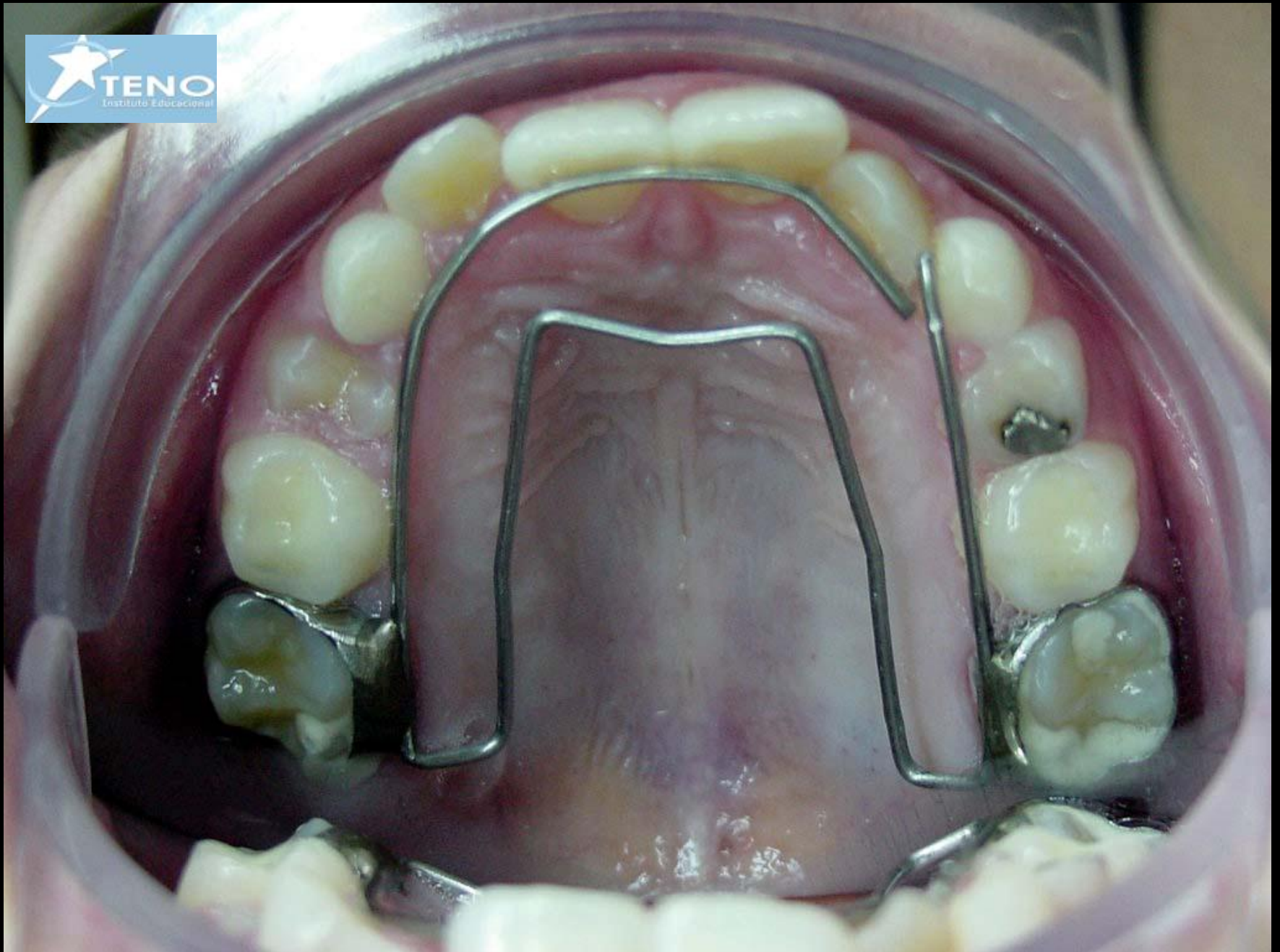


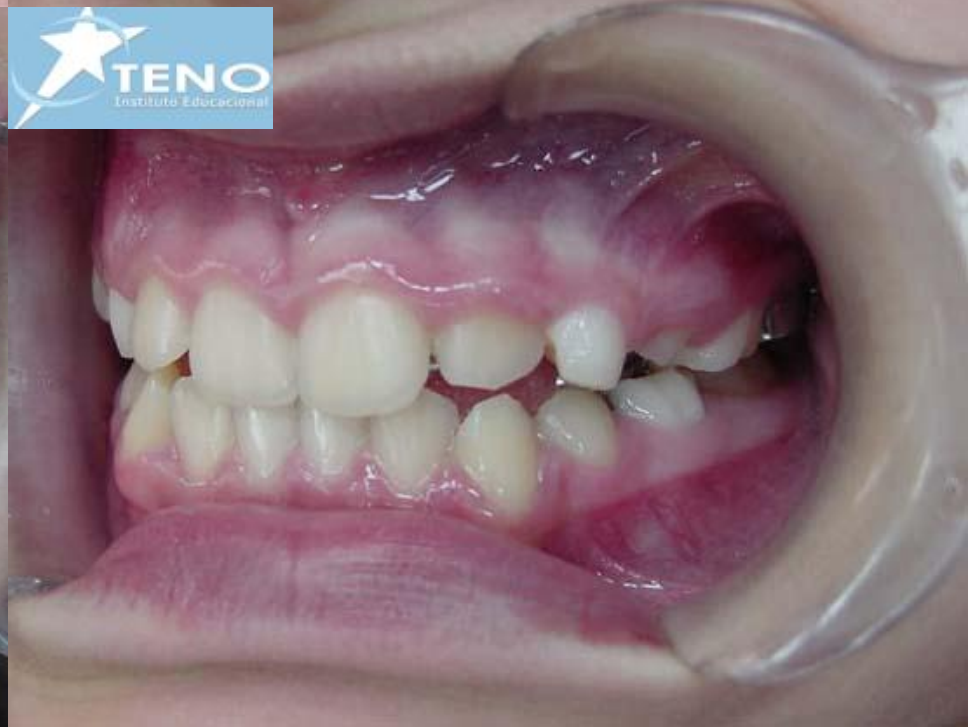
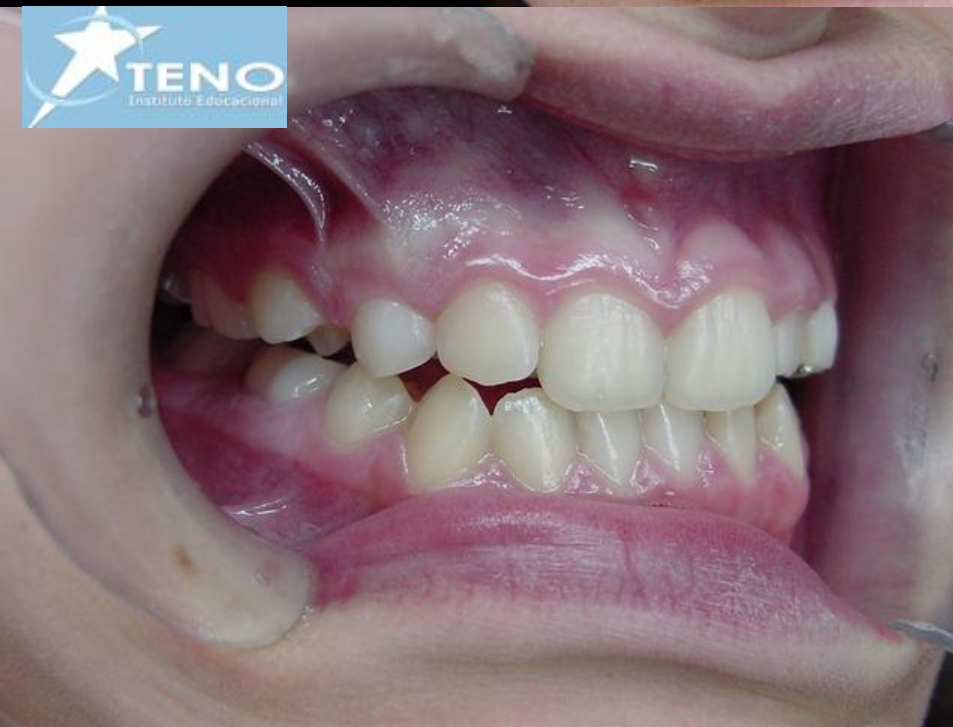
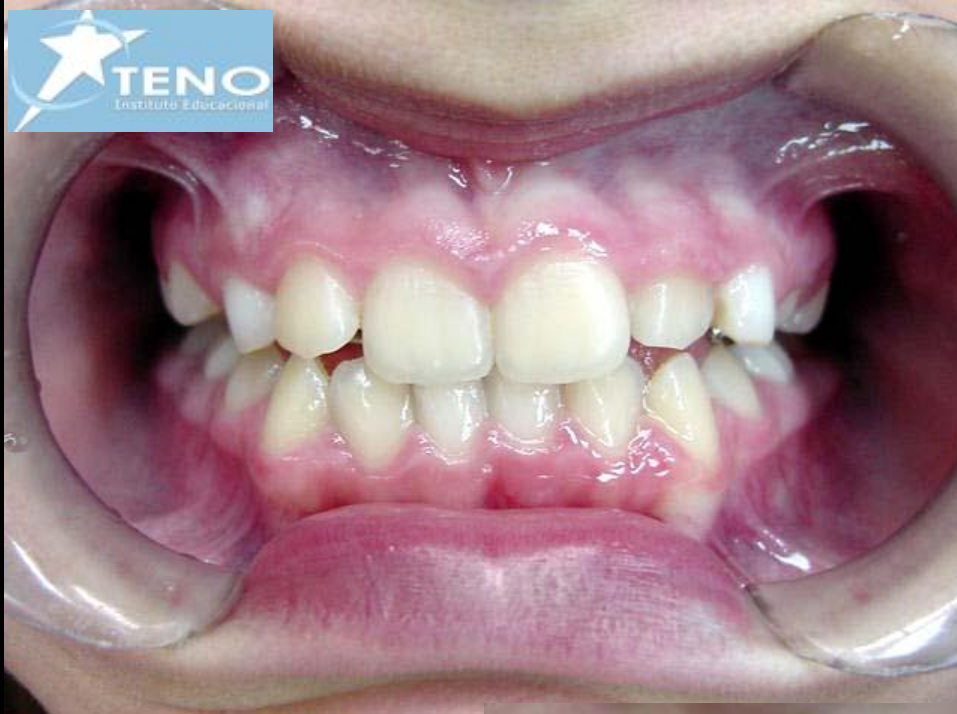


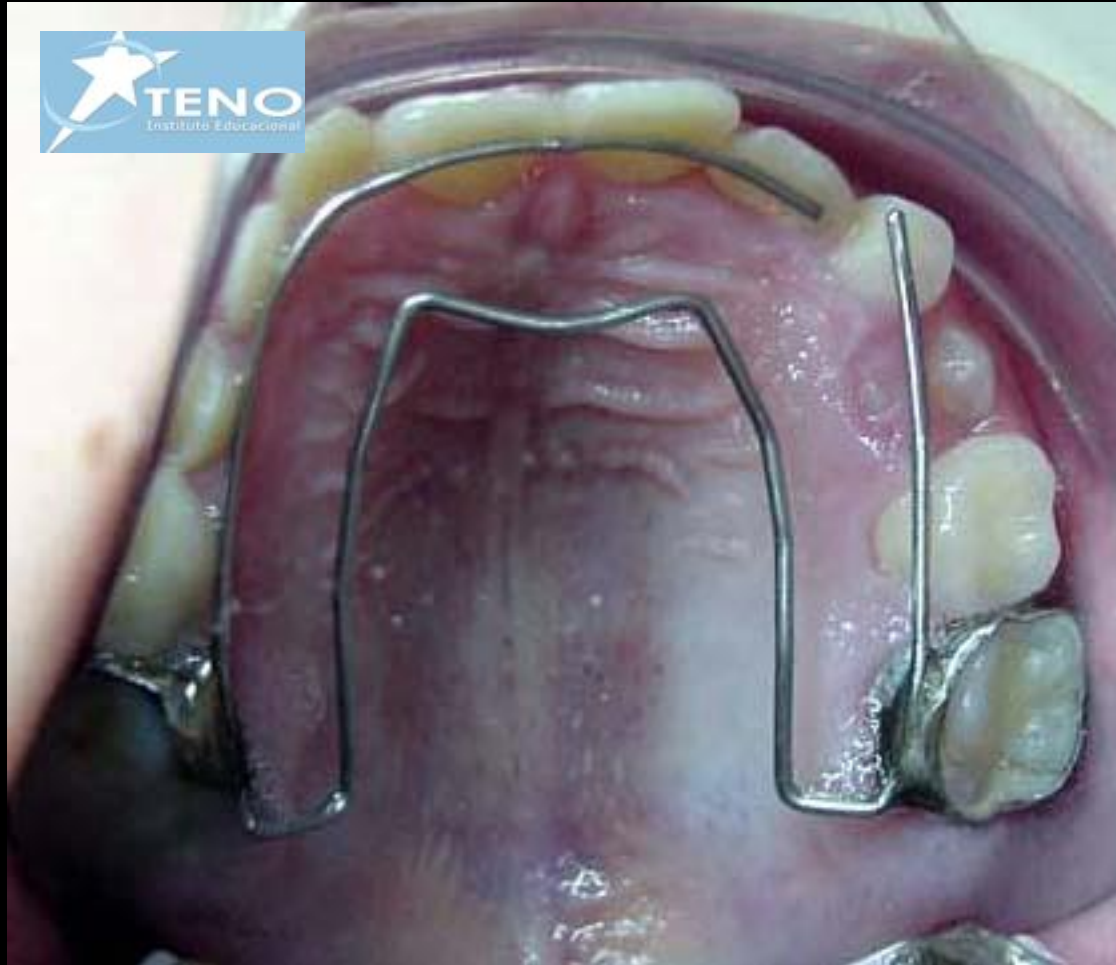


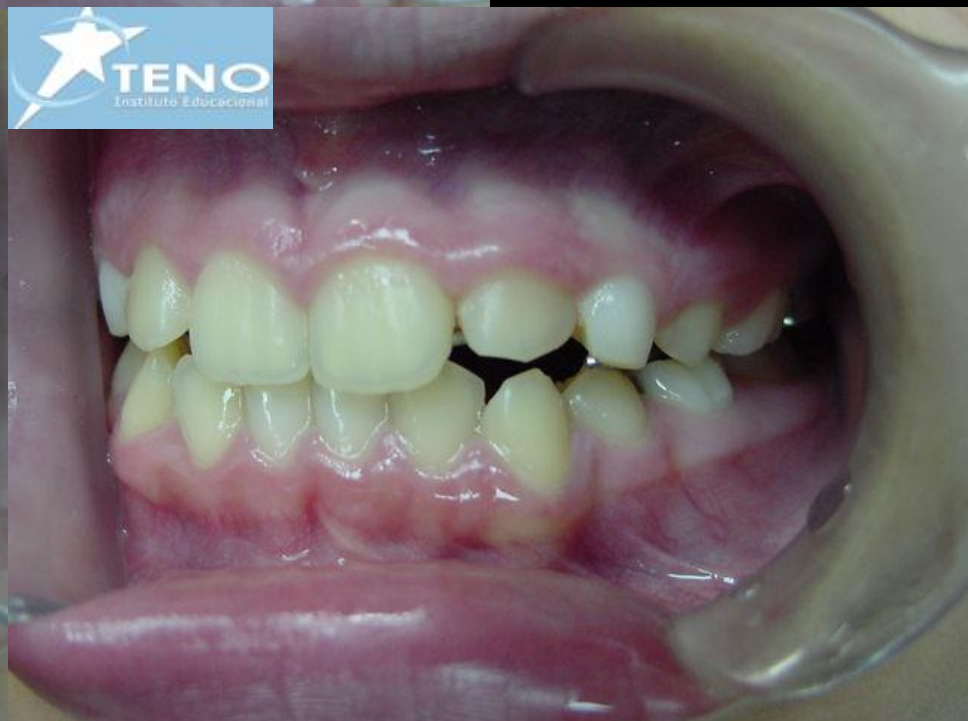
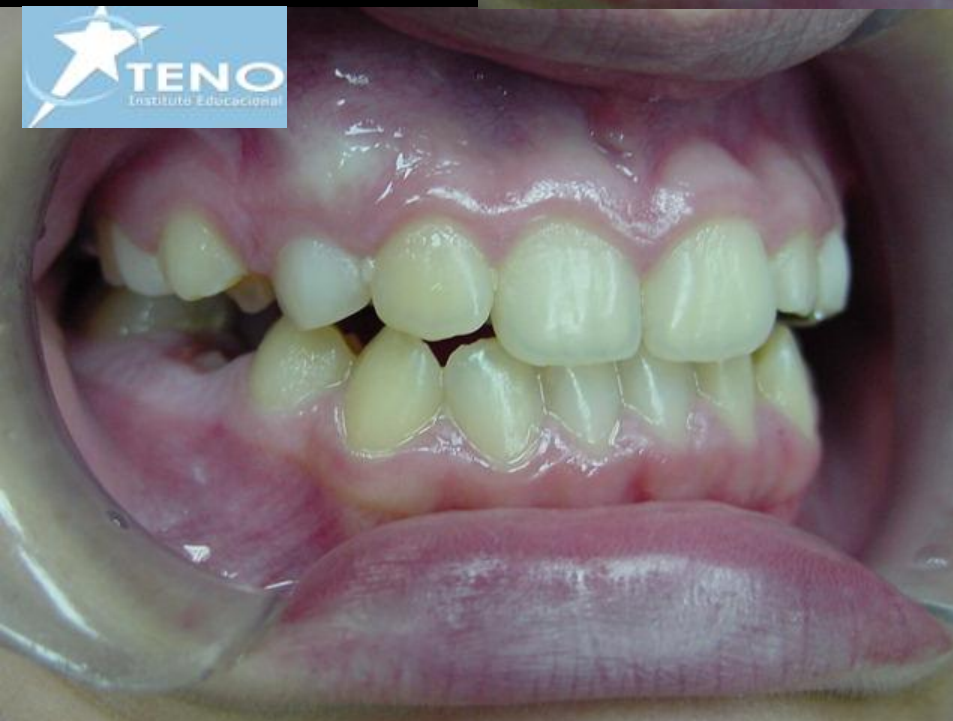
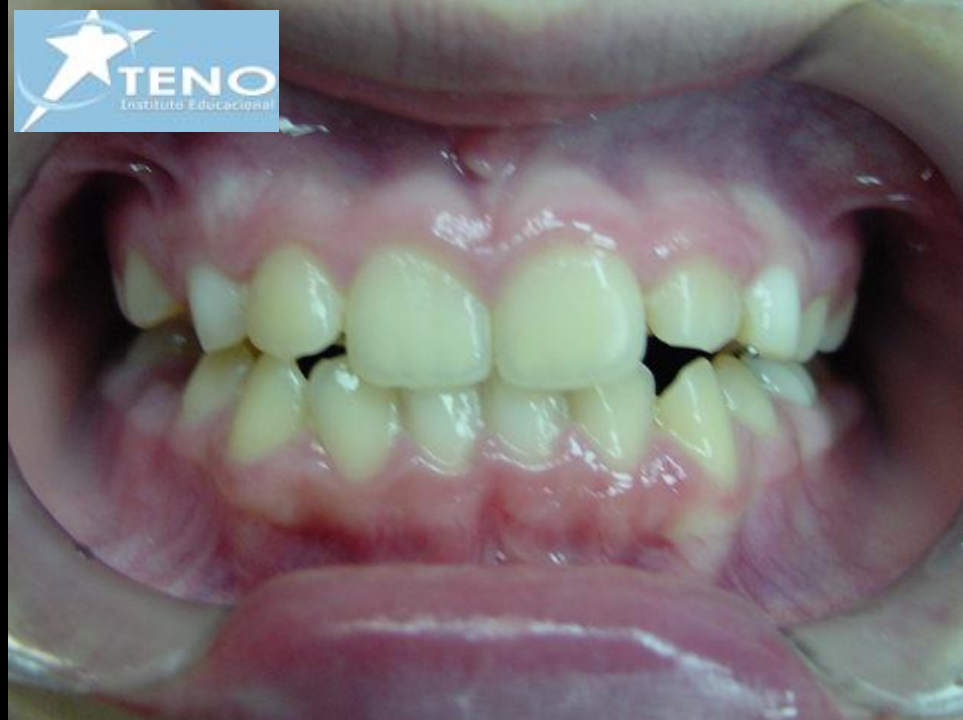


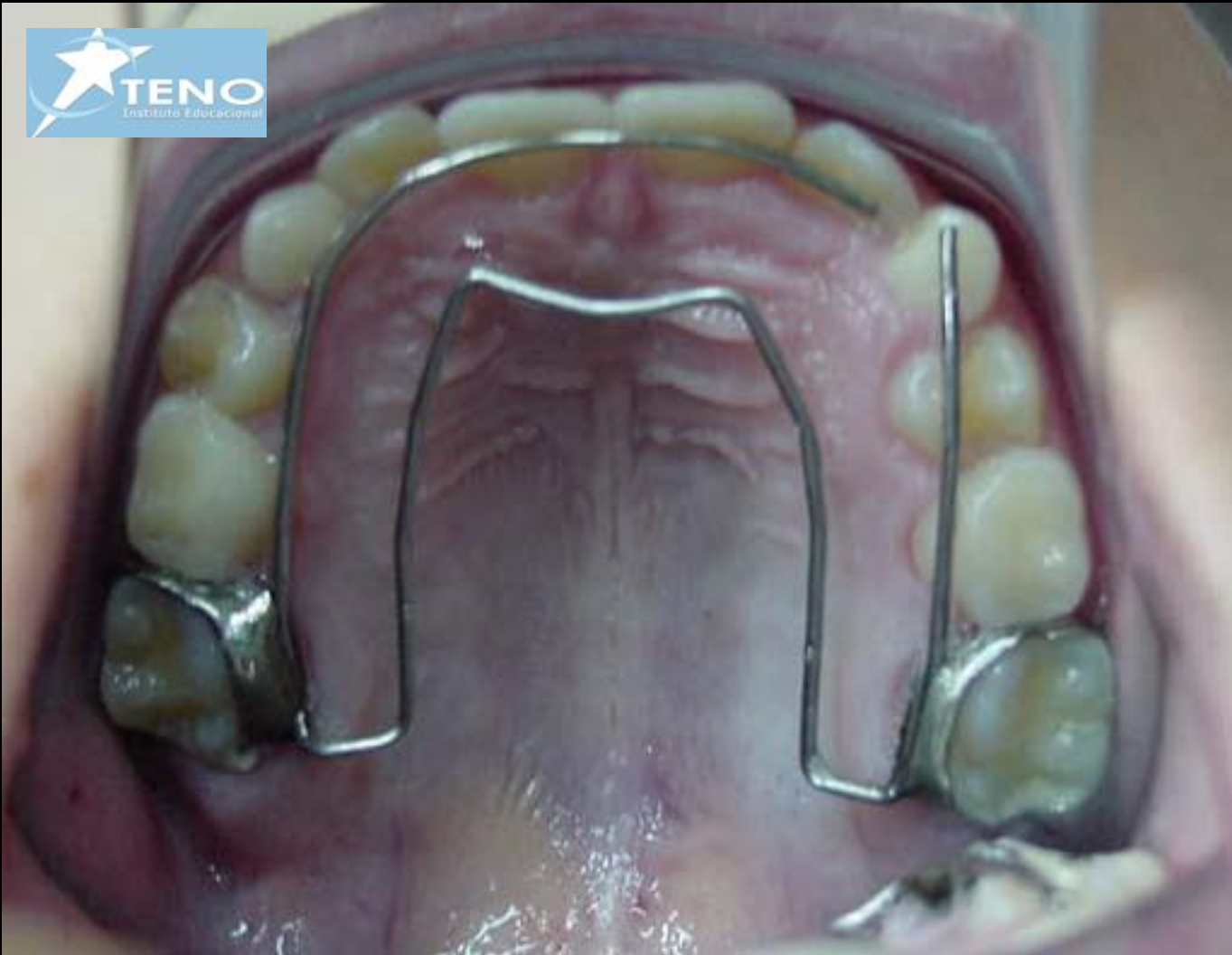


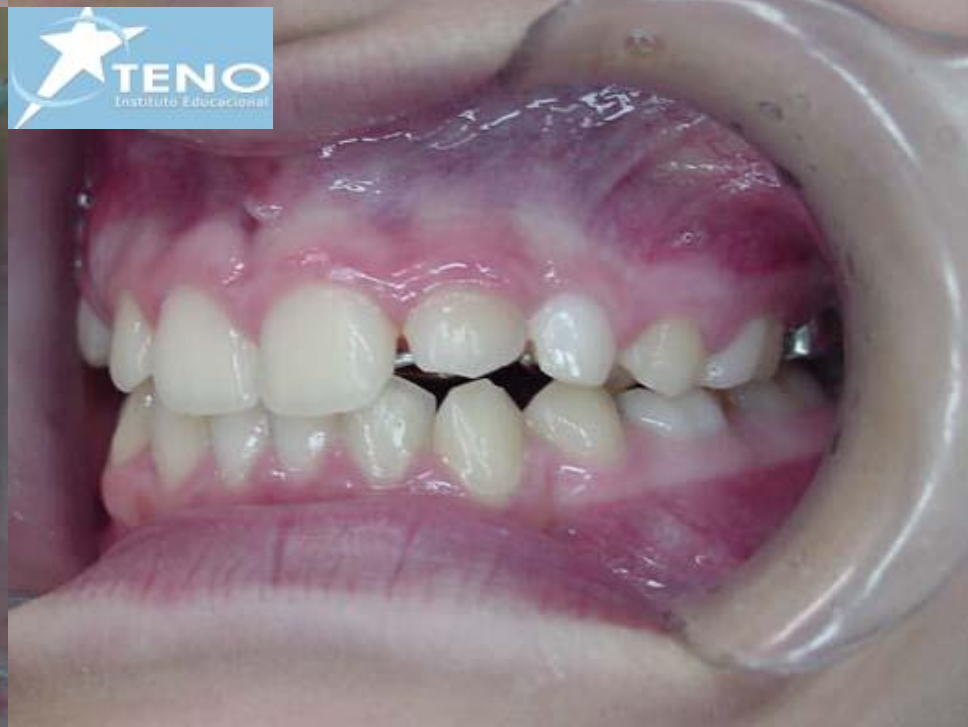
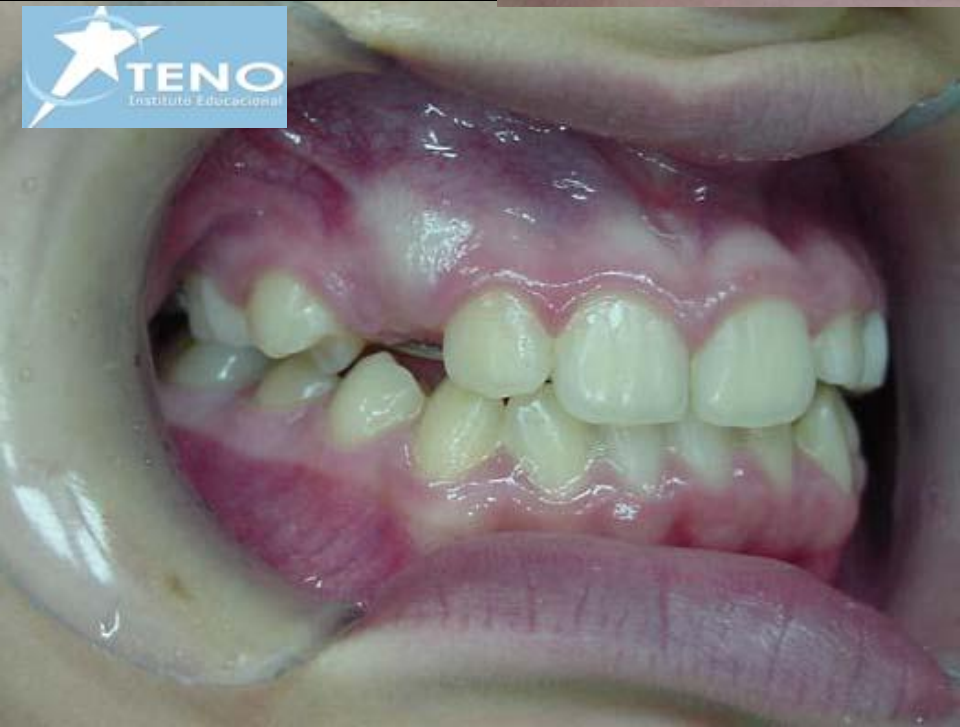
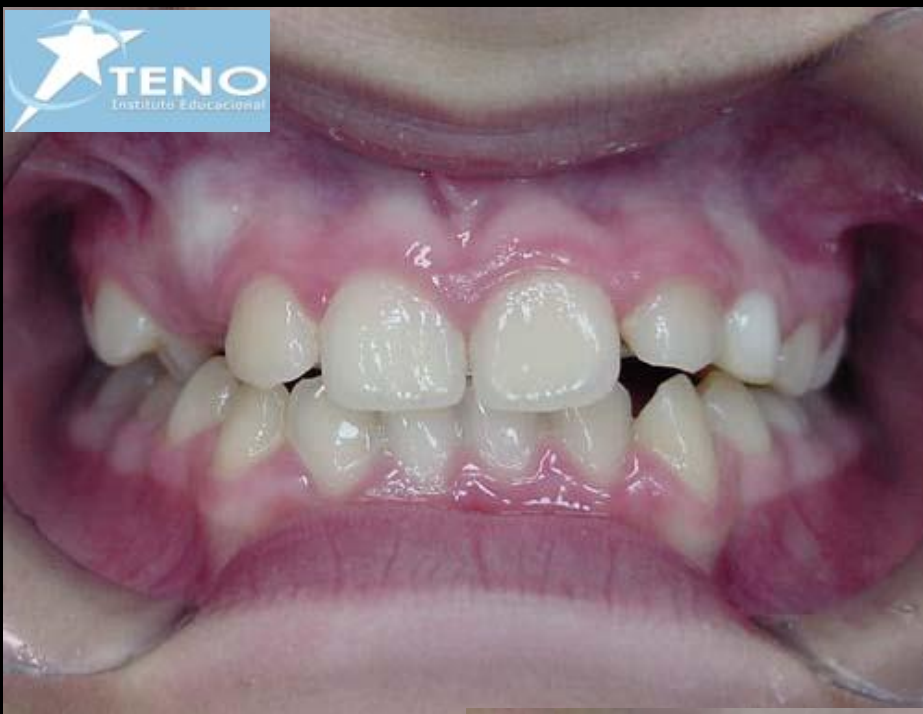


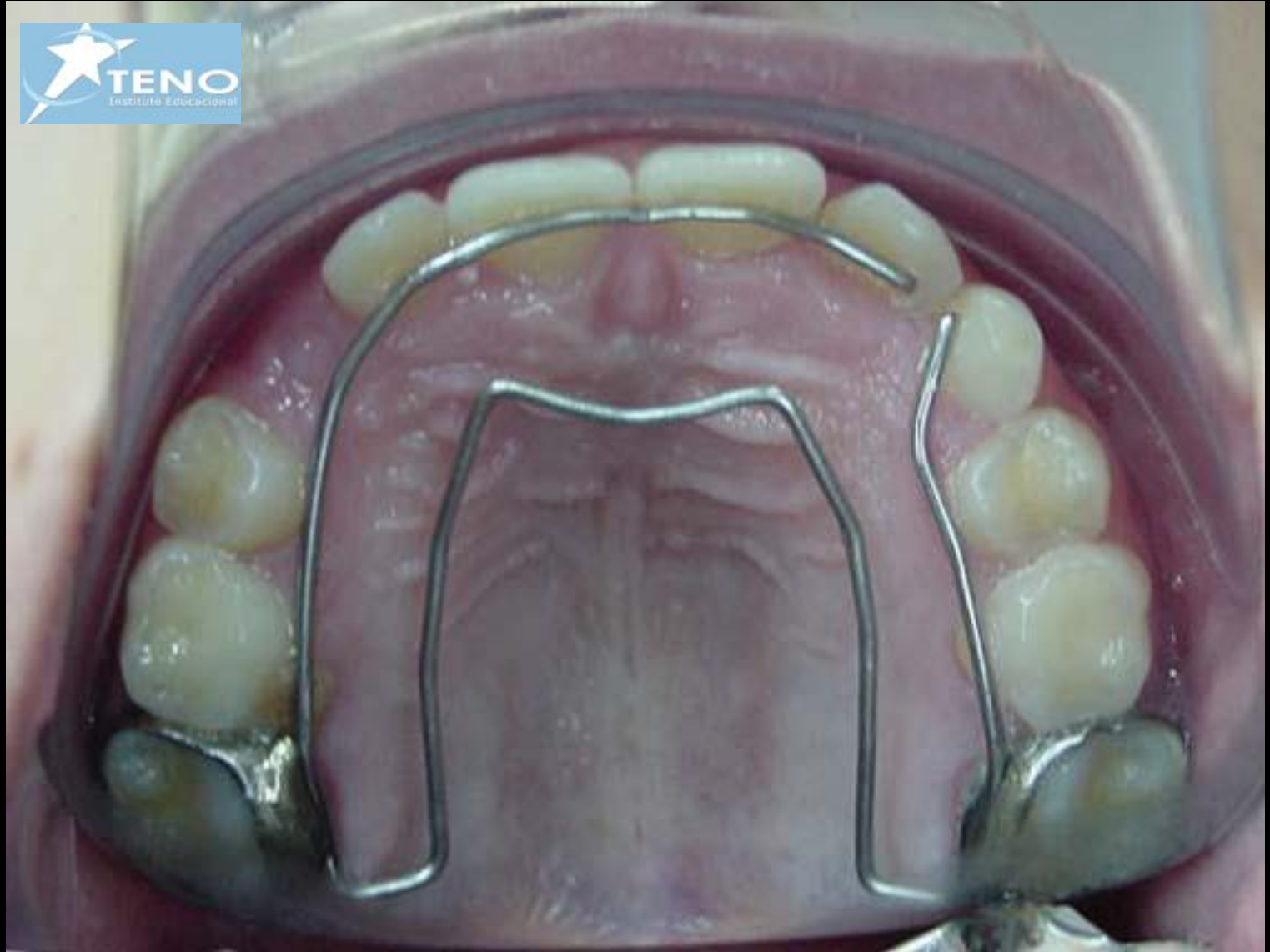


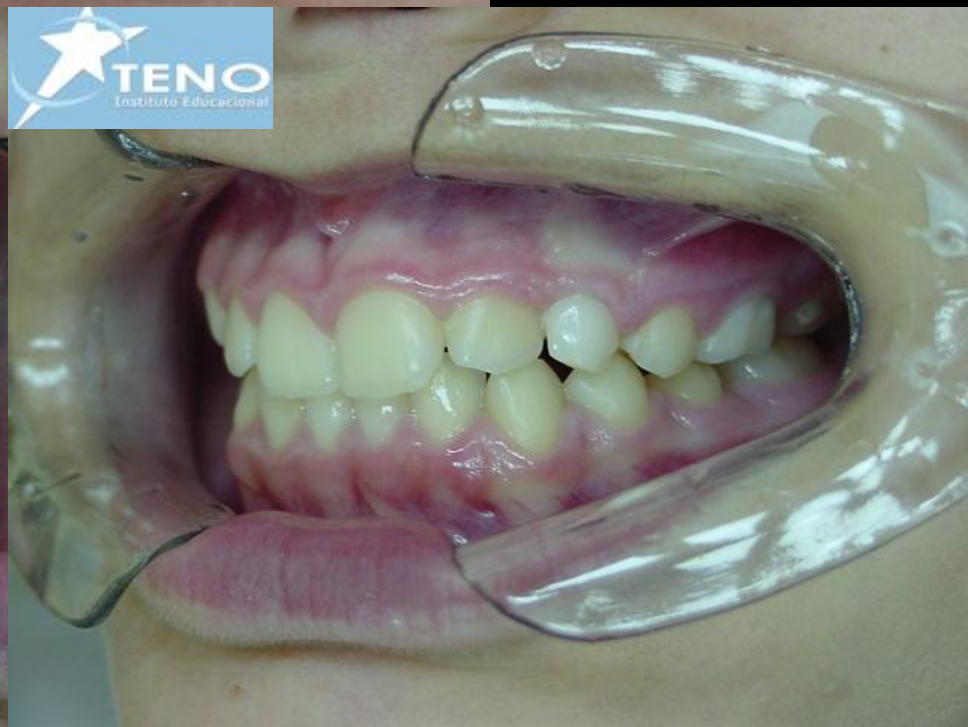
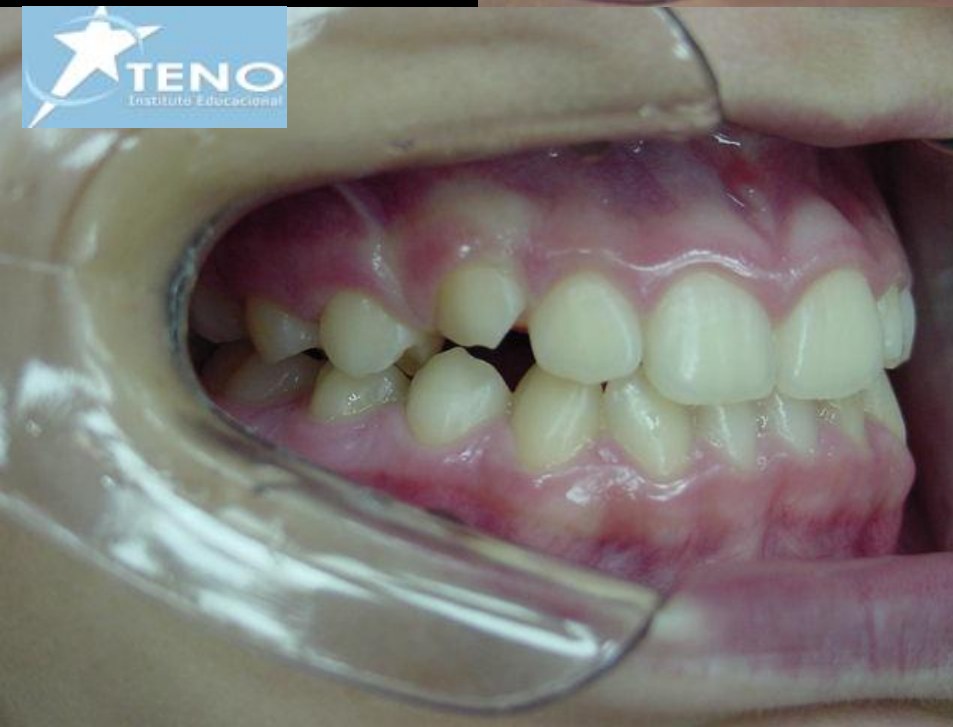
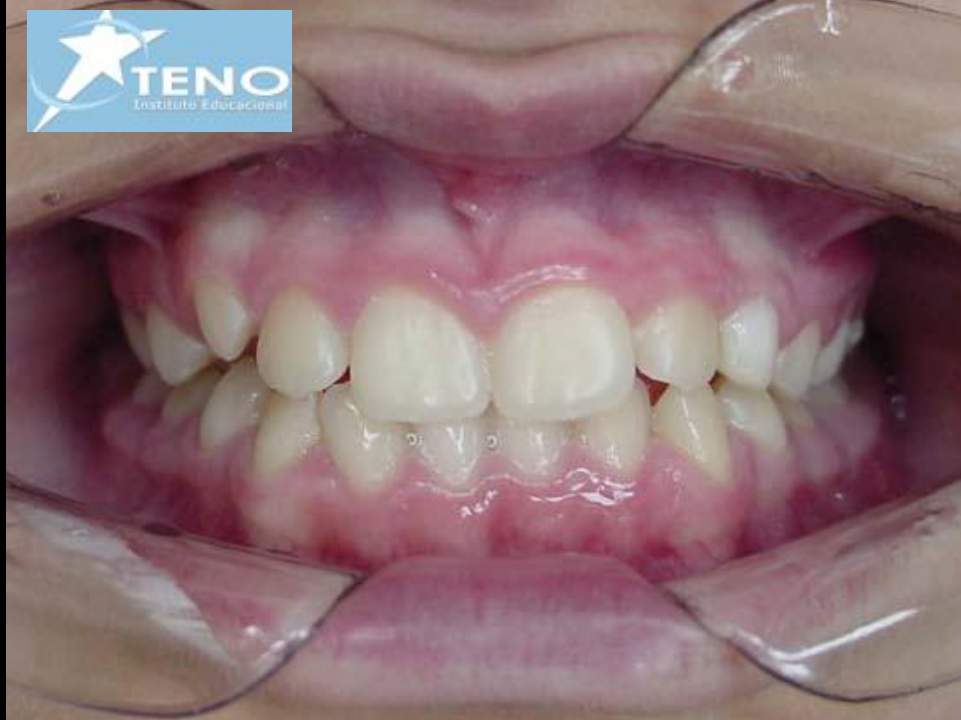




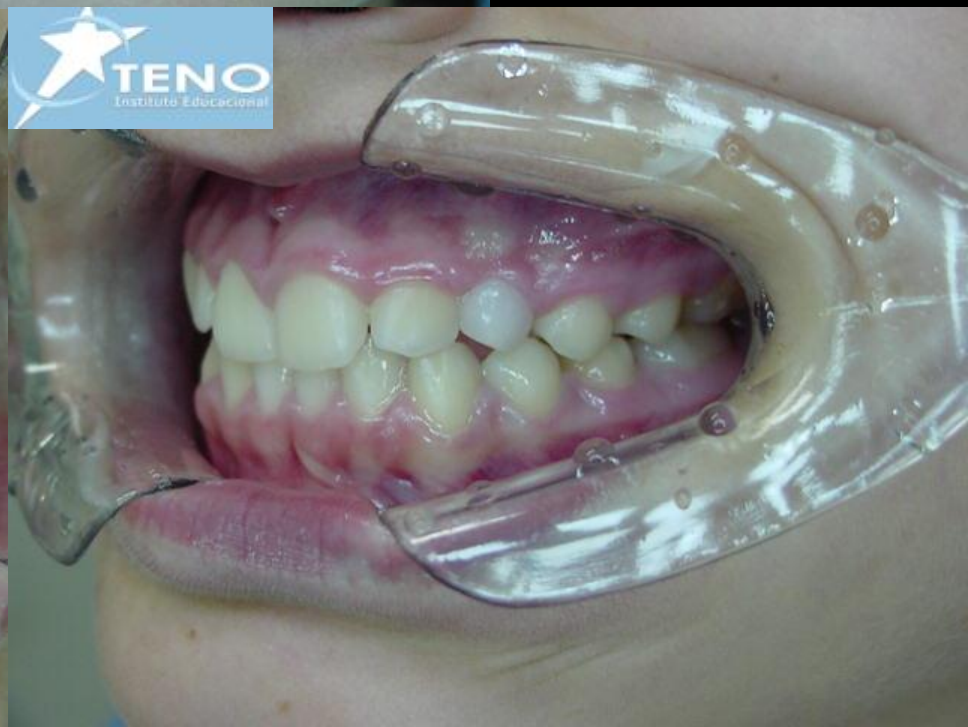
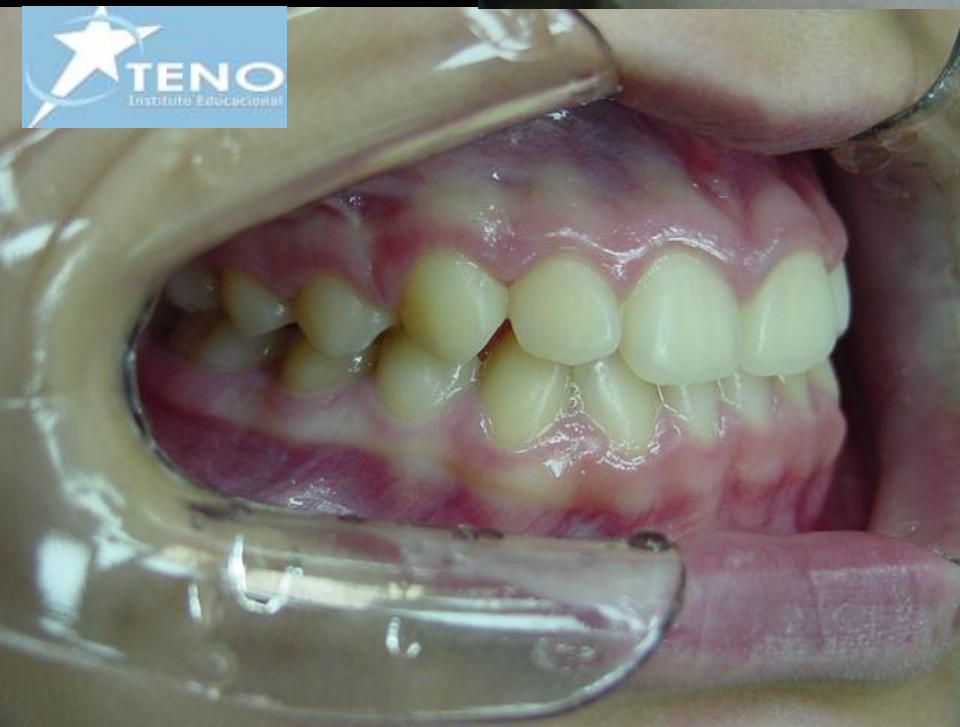
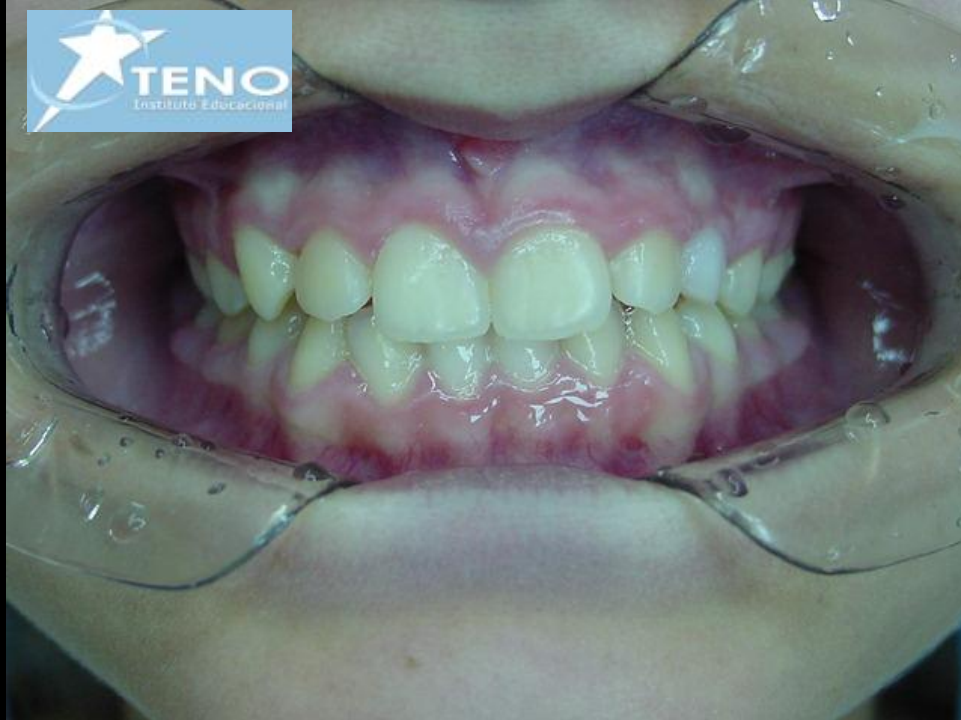




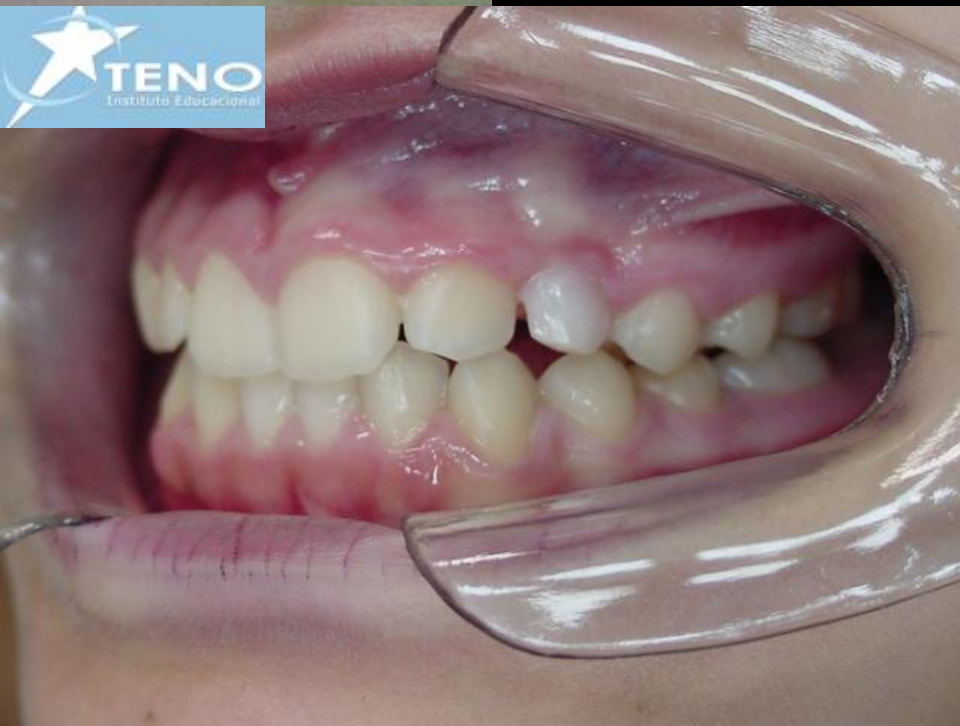
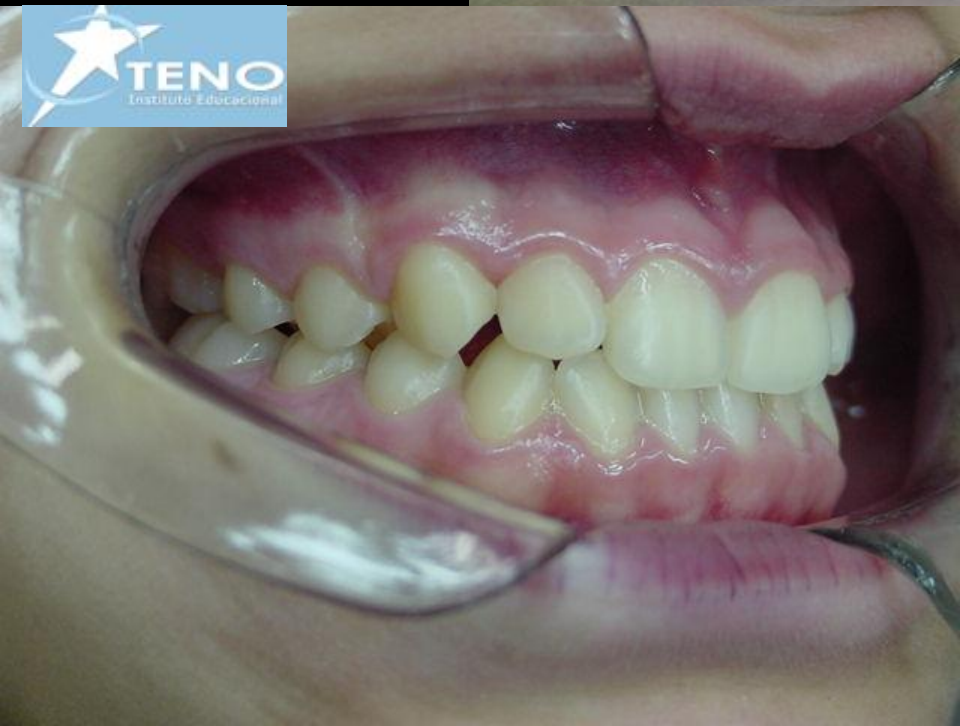
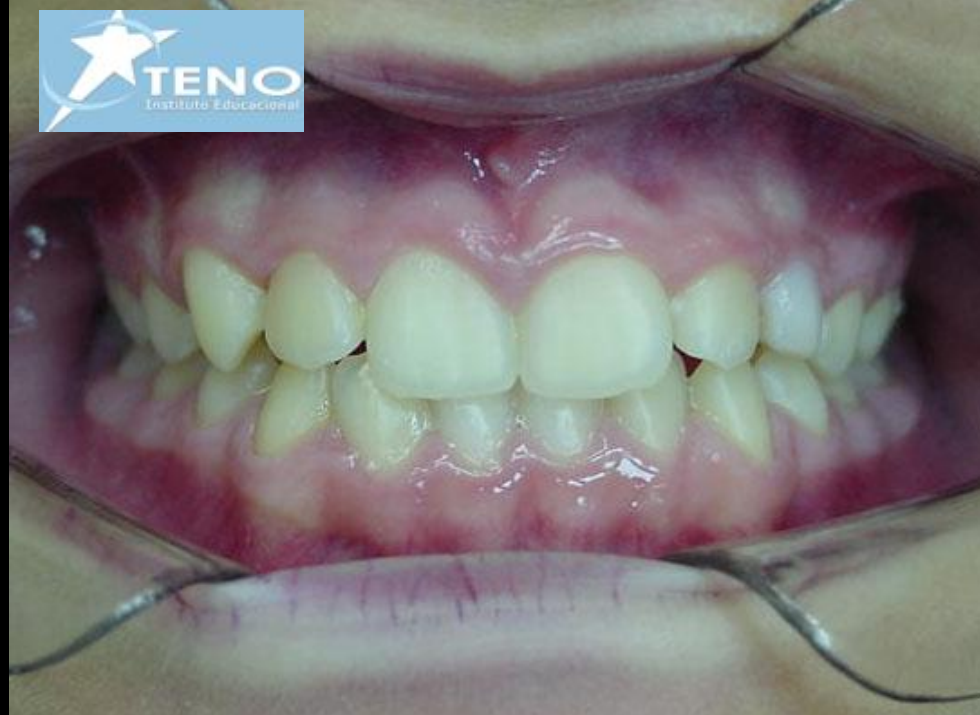


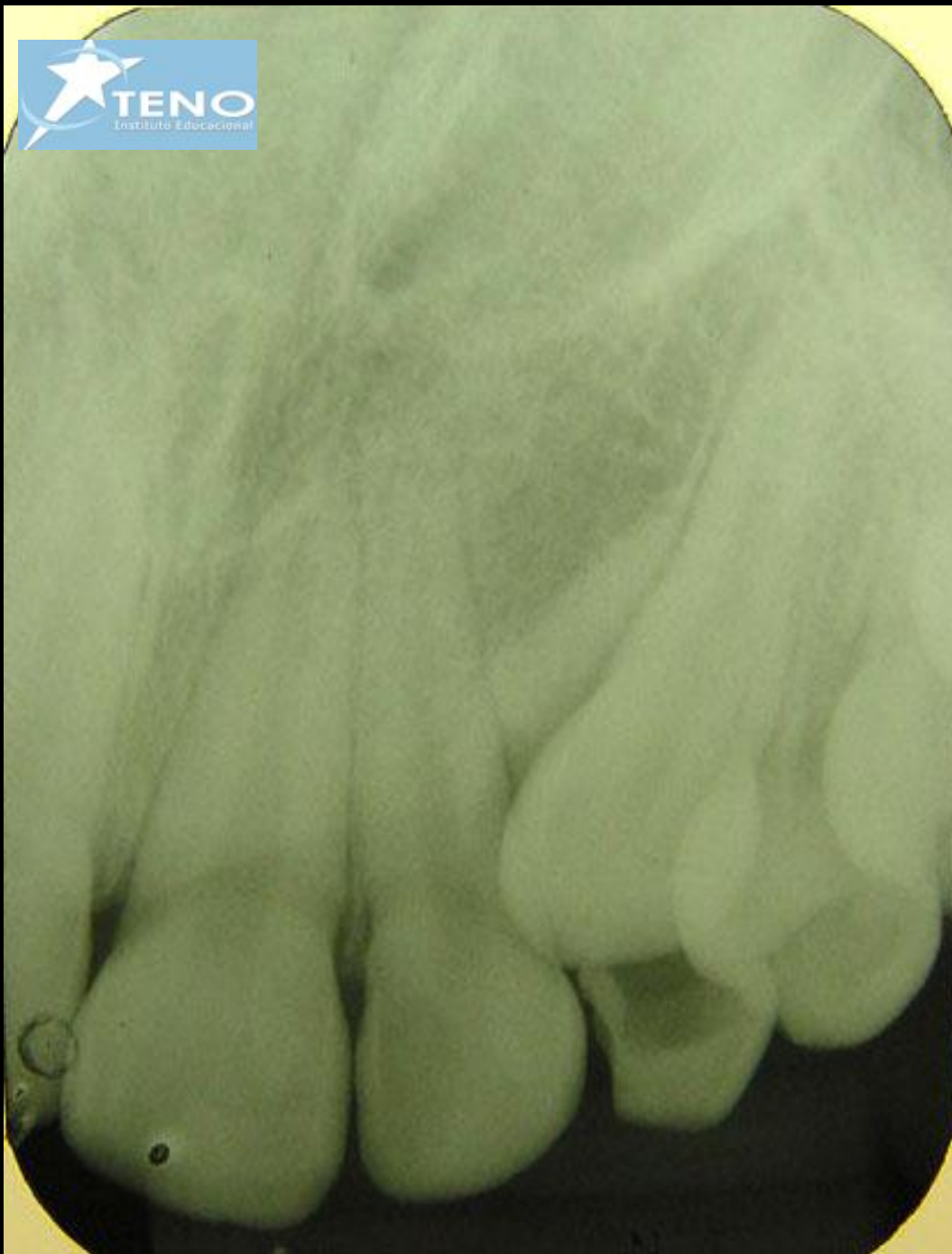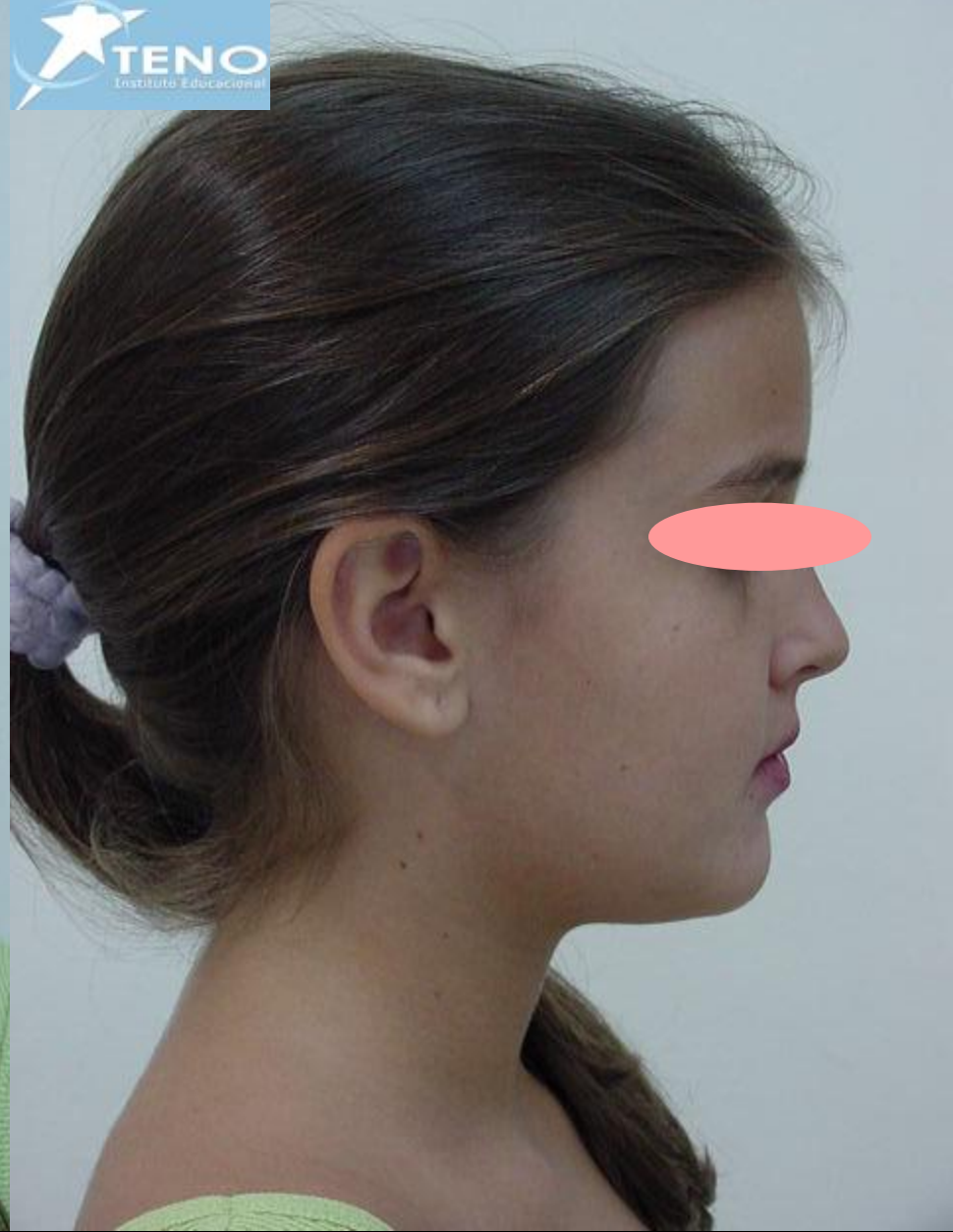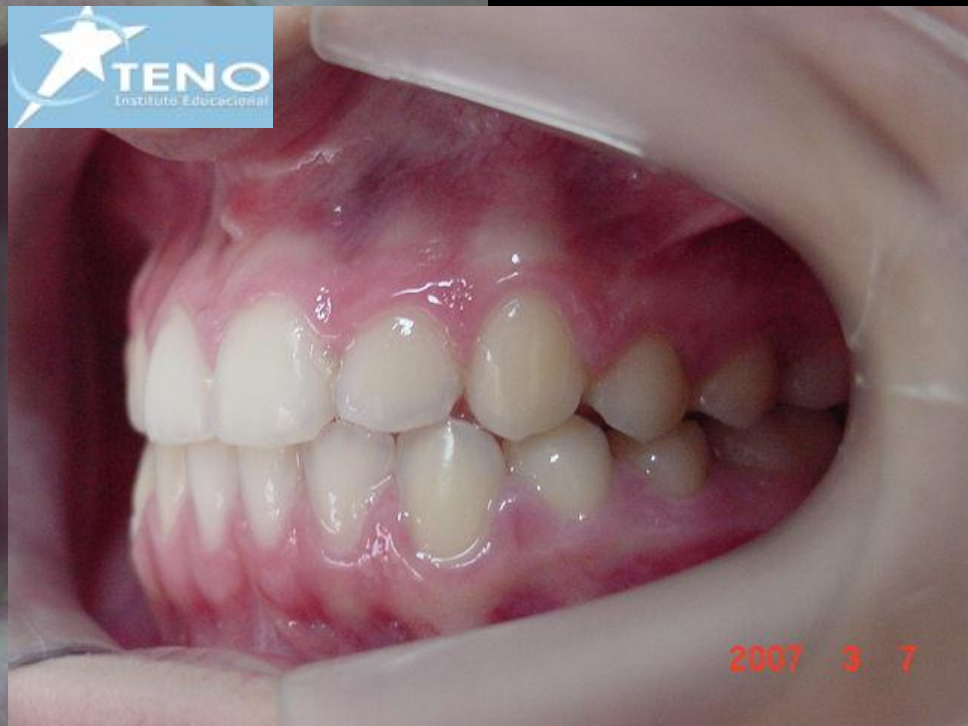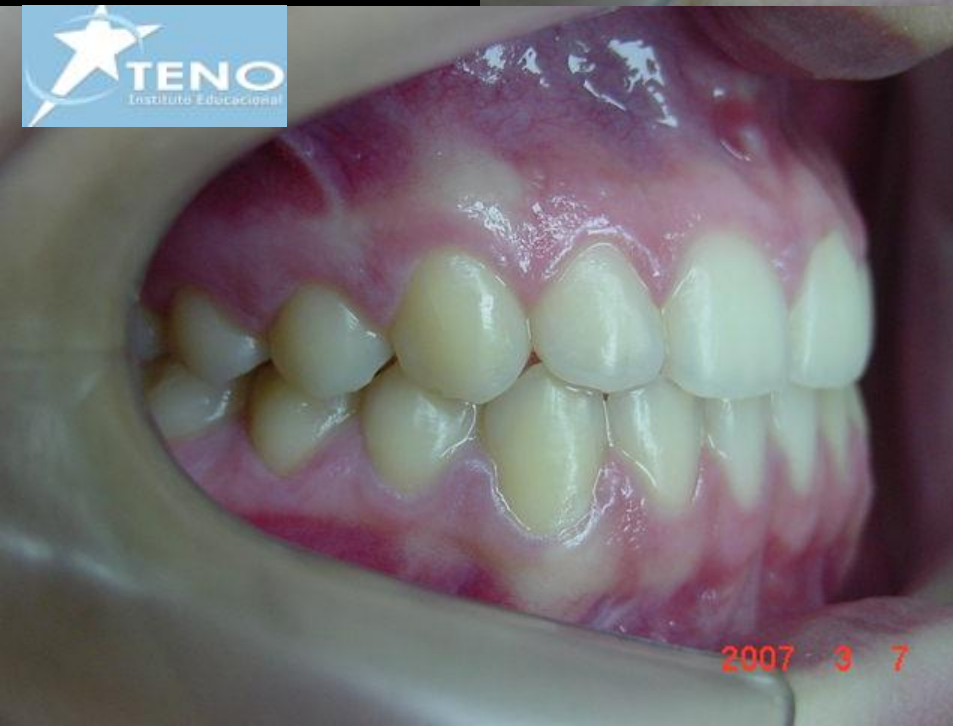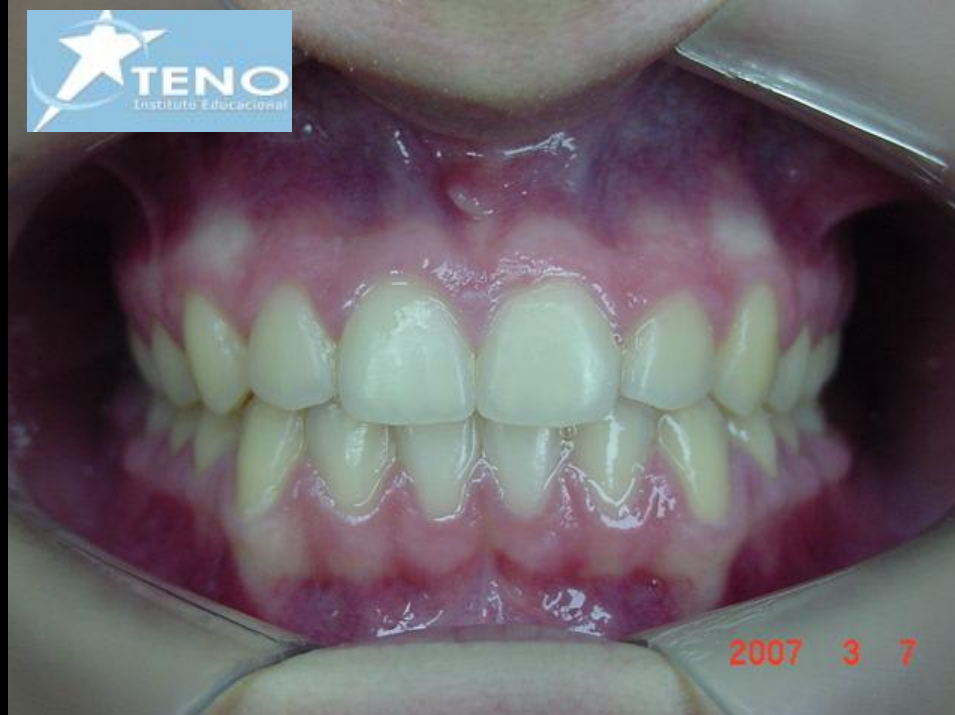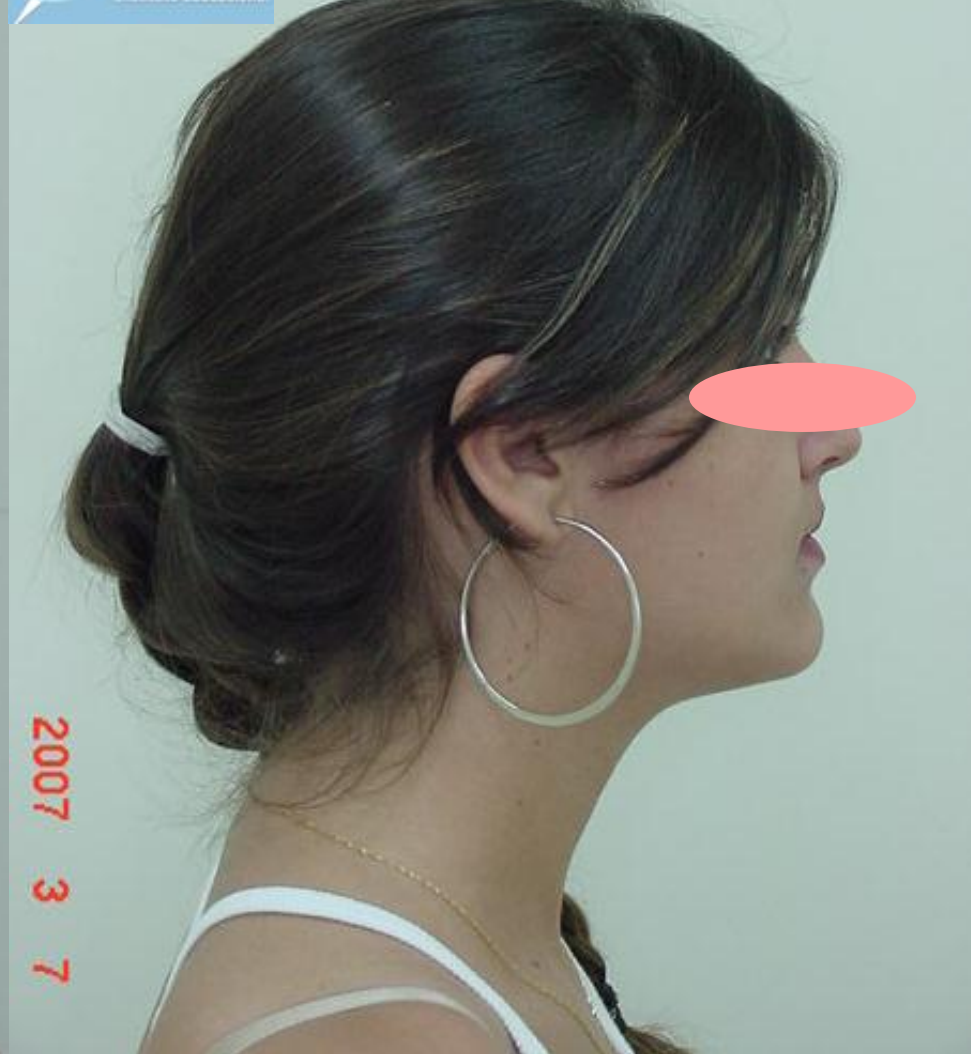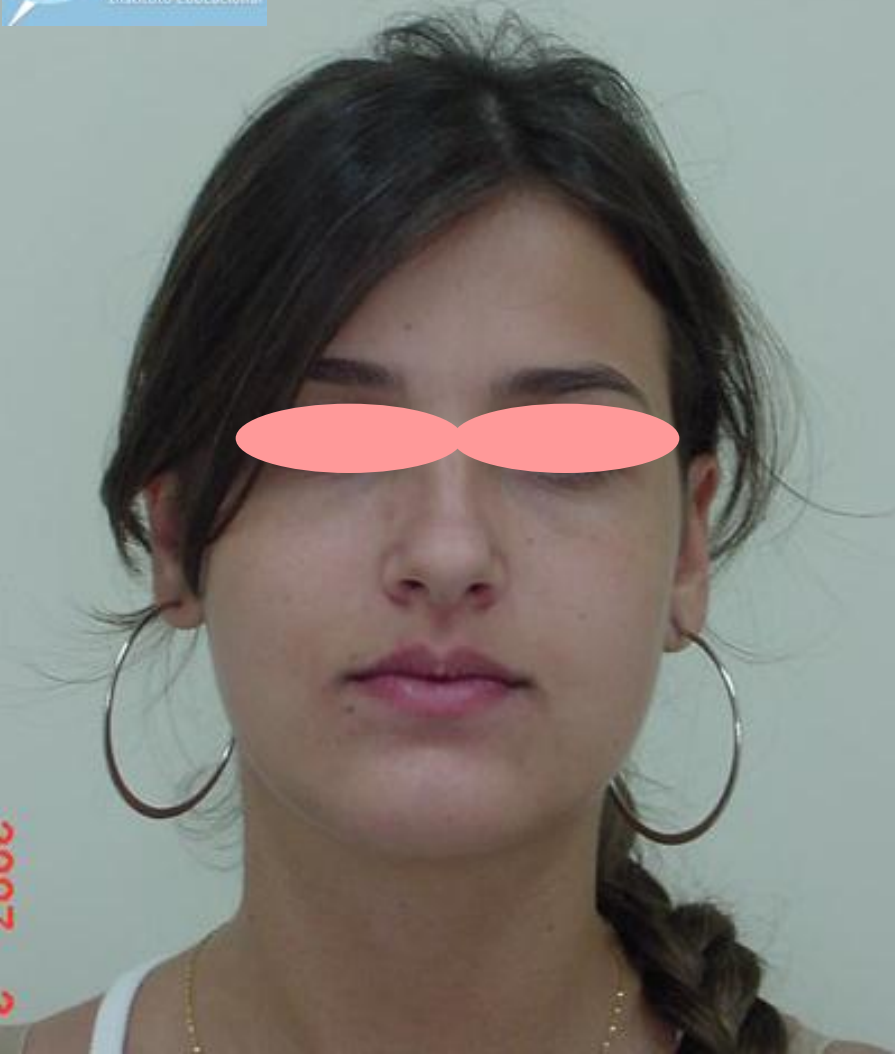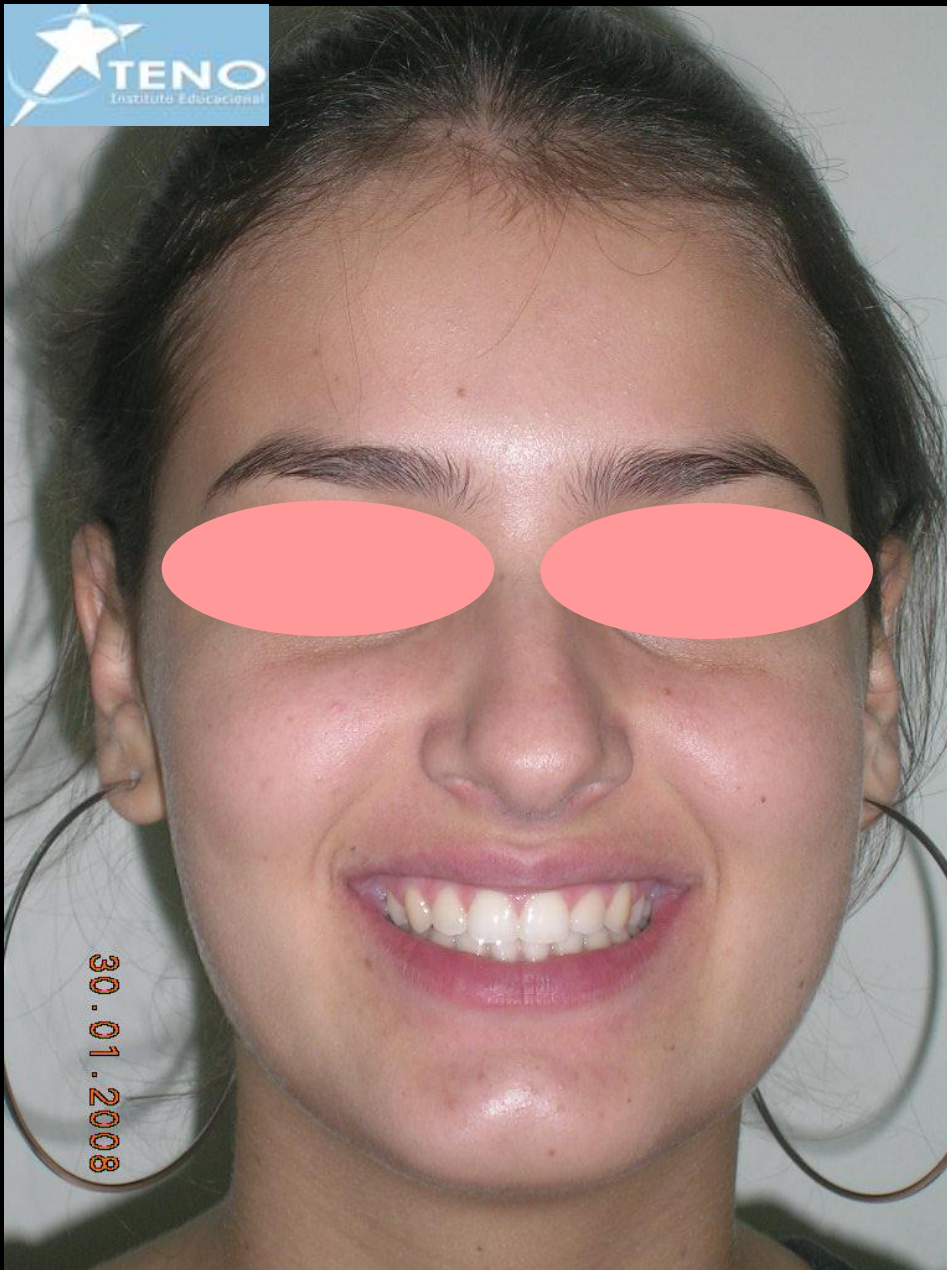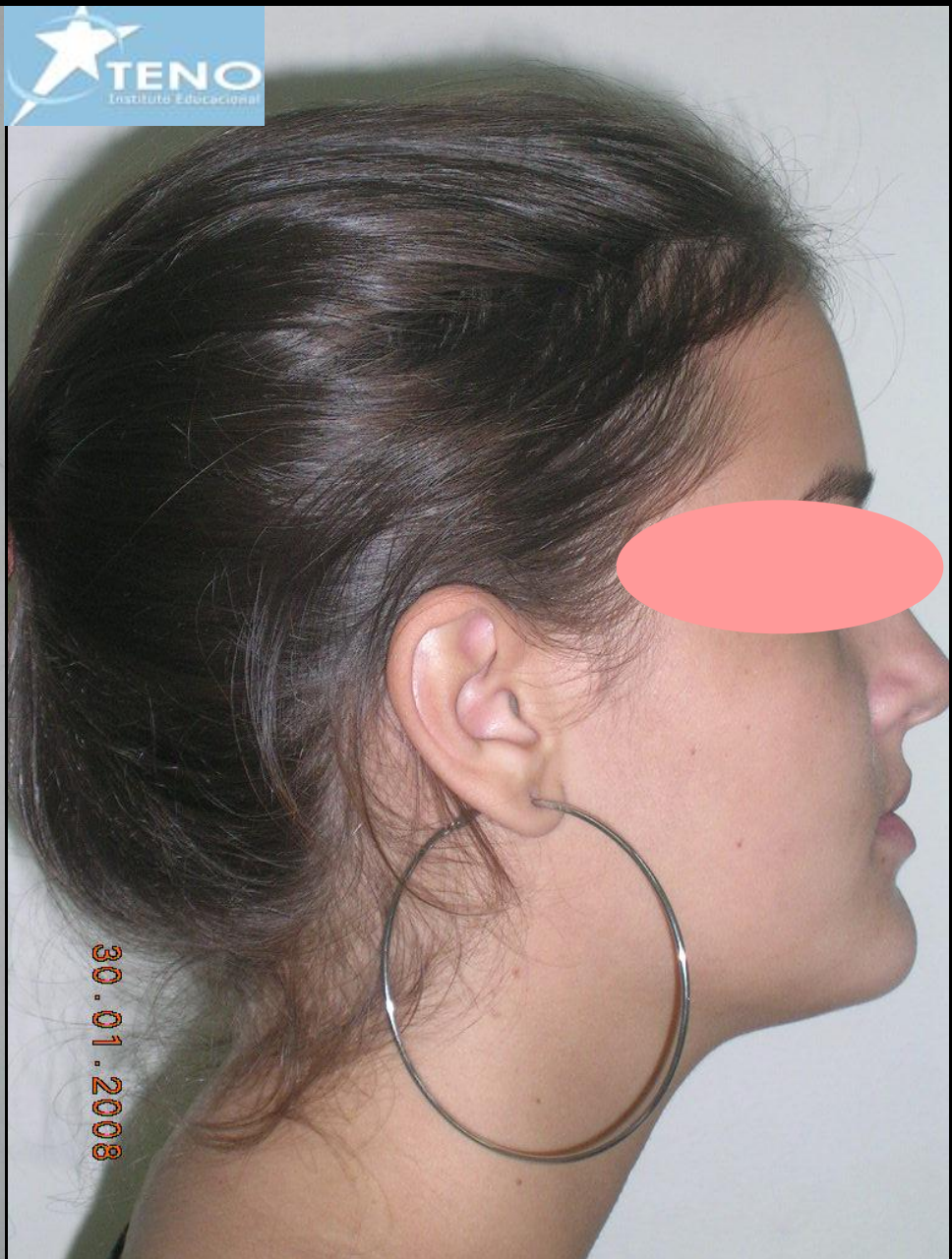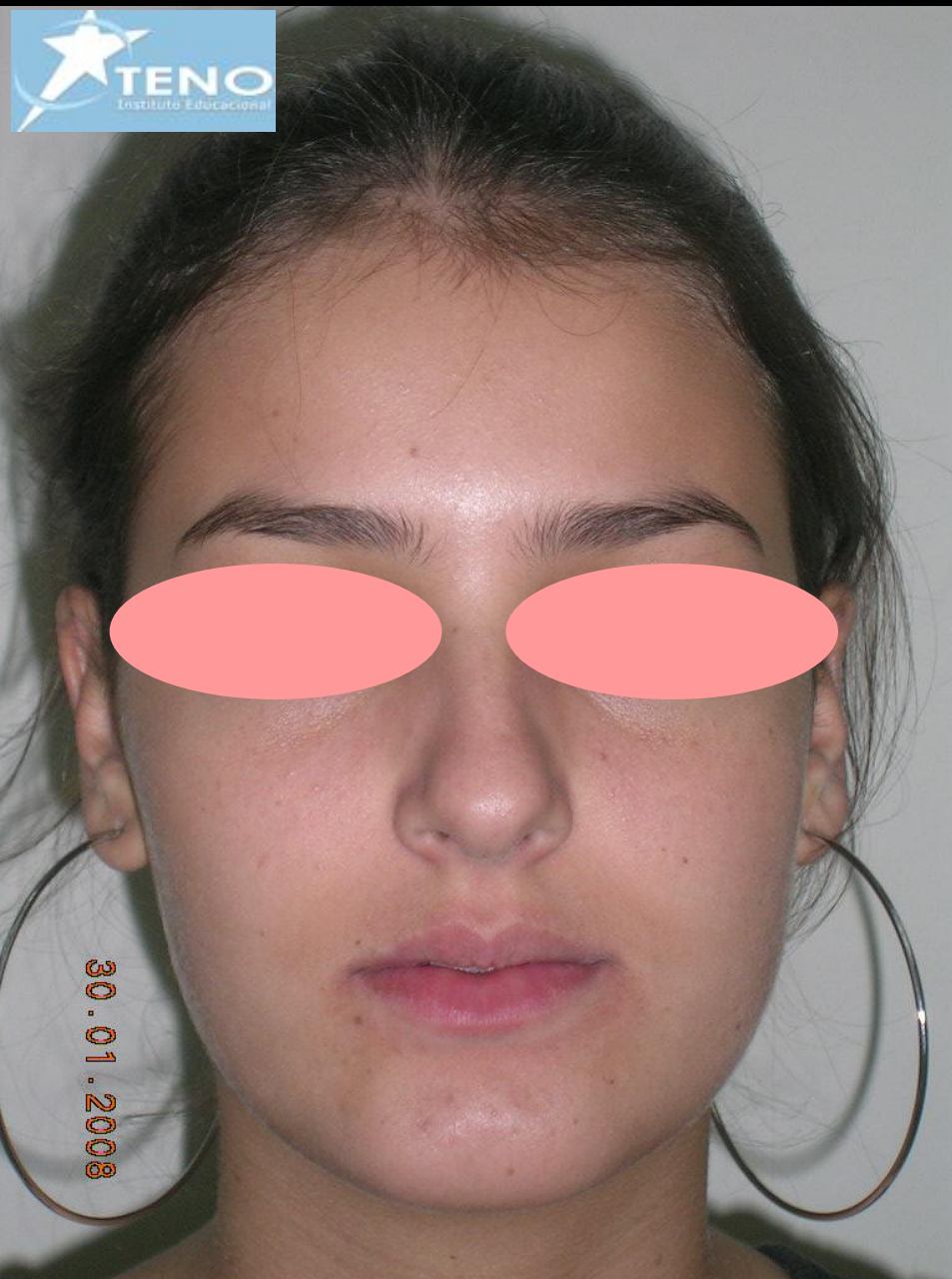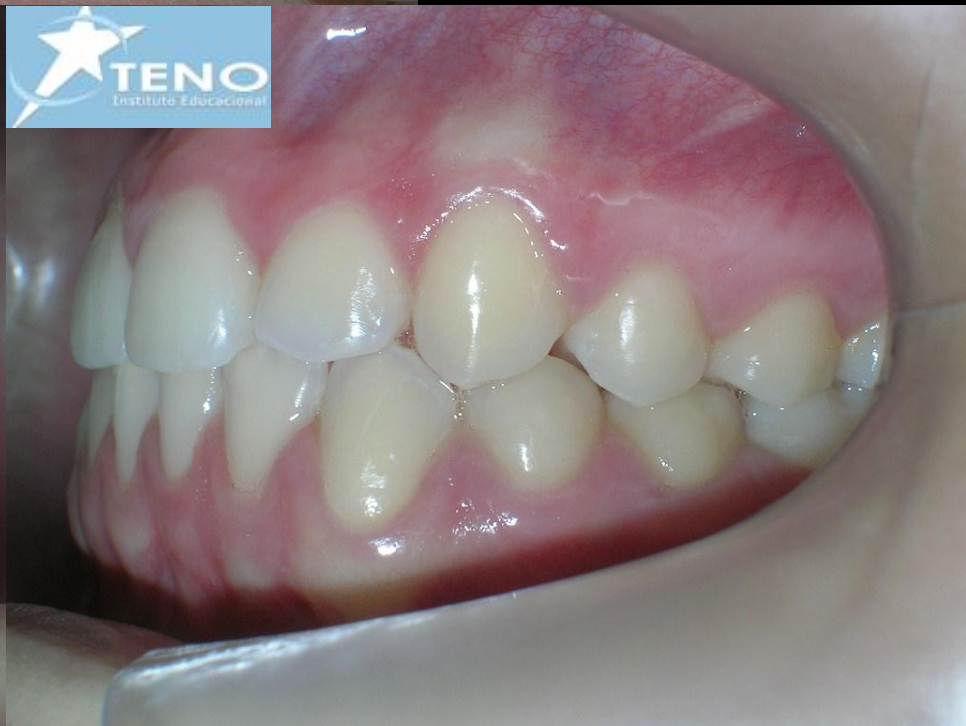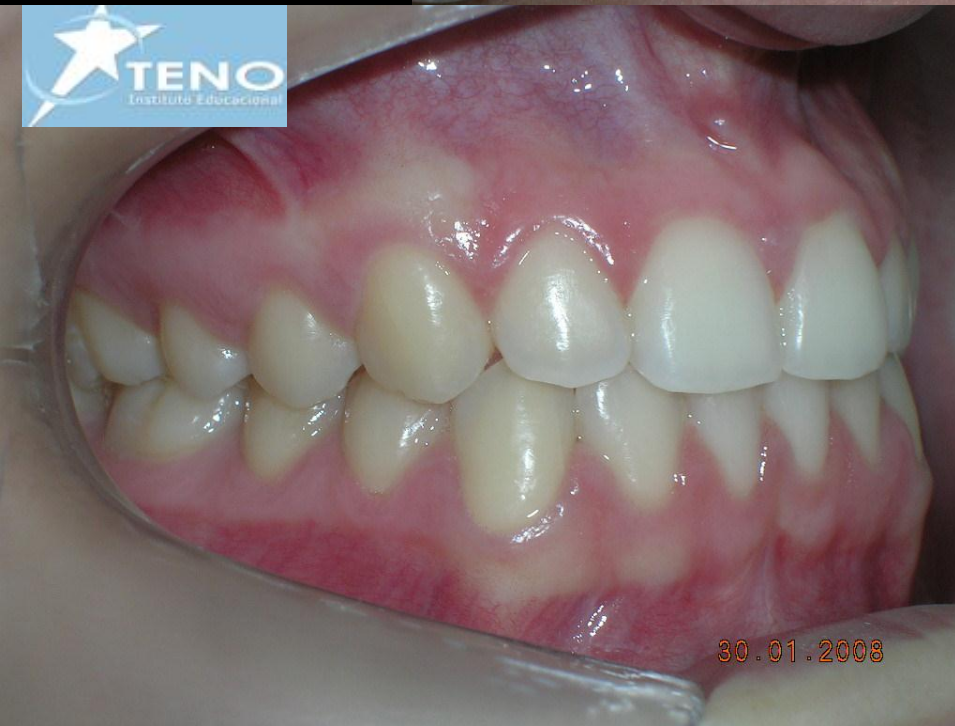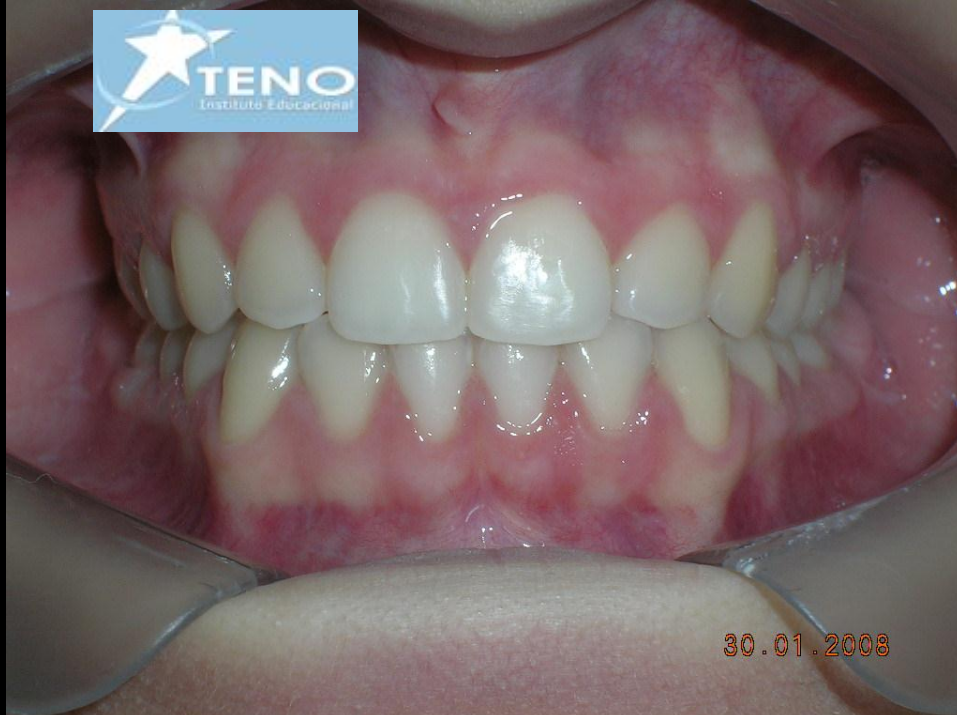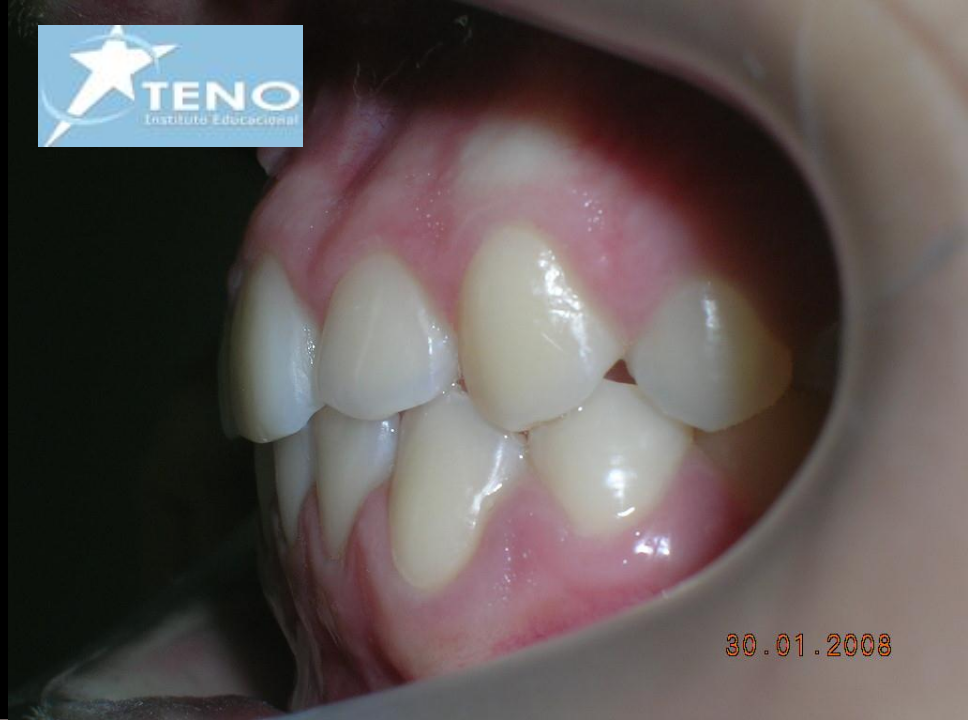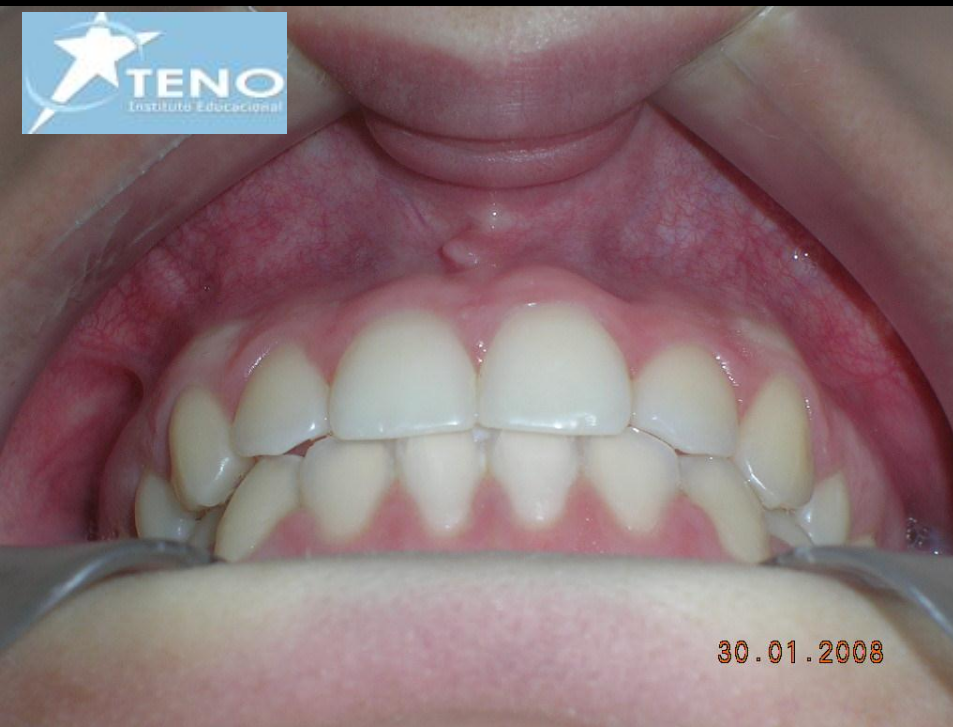30.01.2008



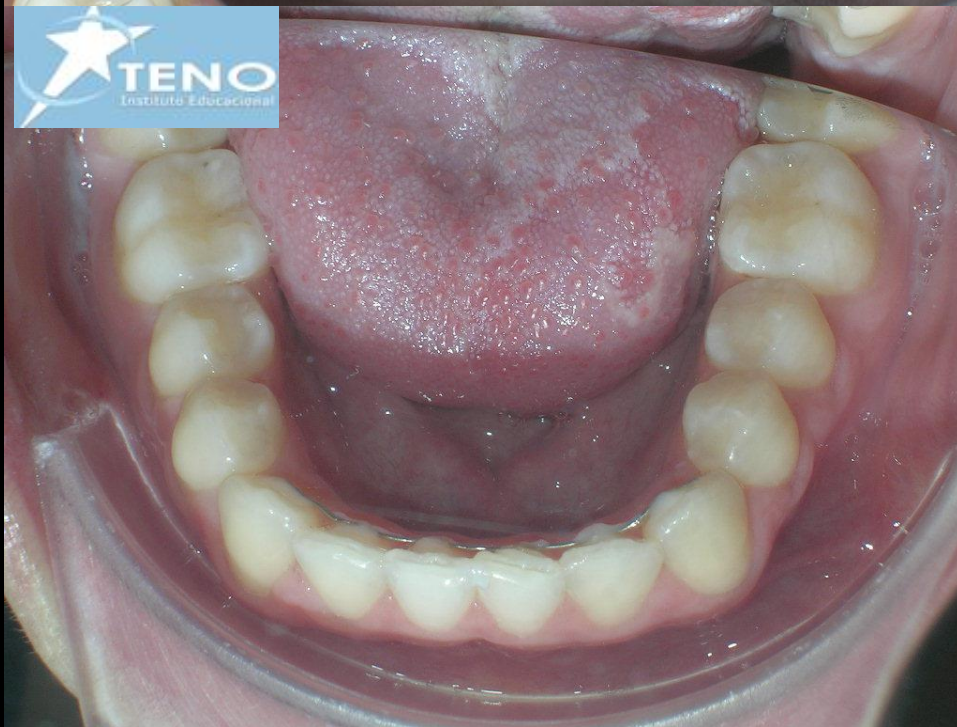
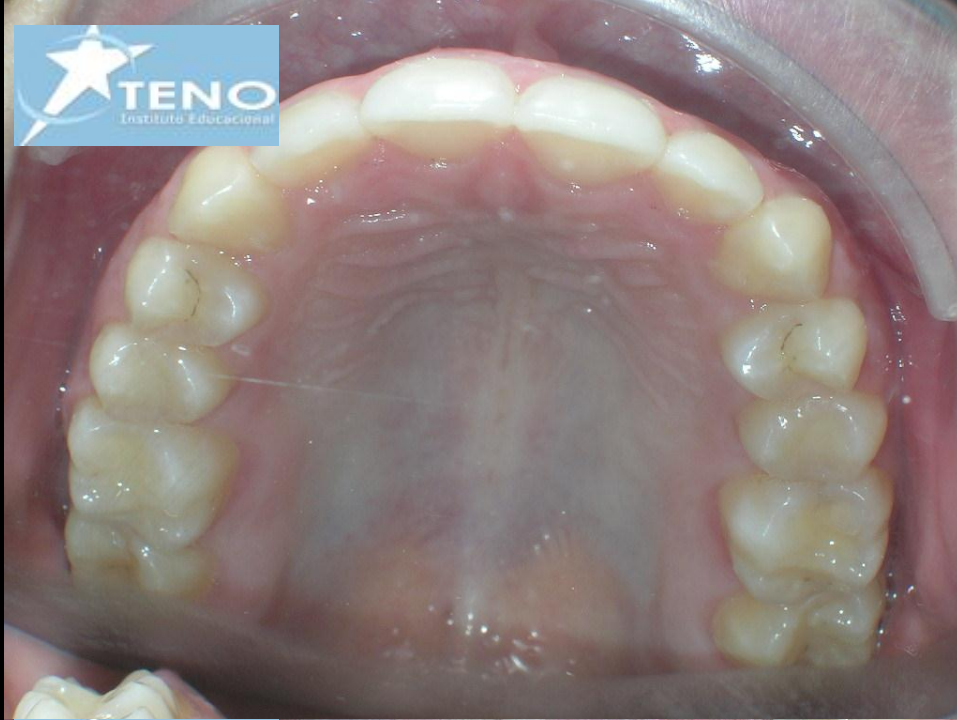


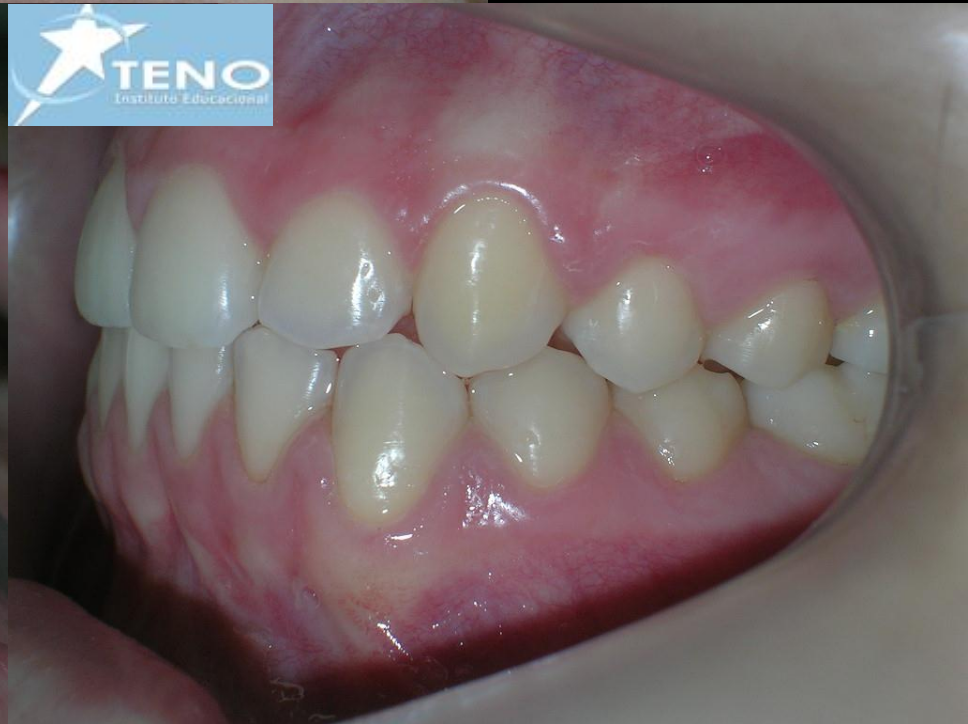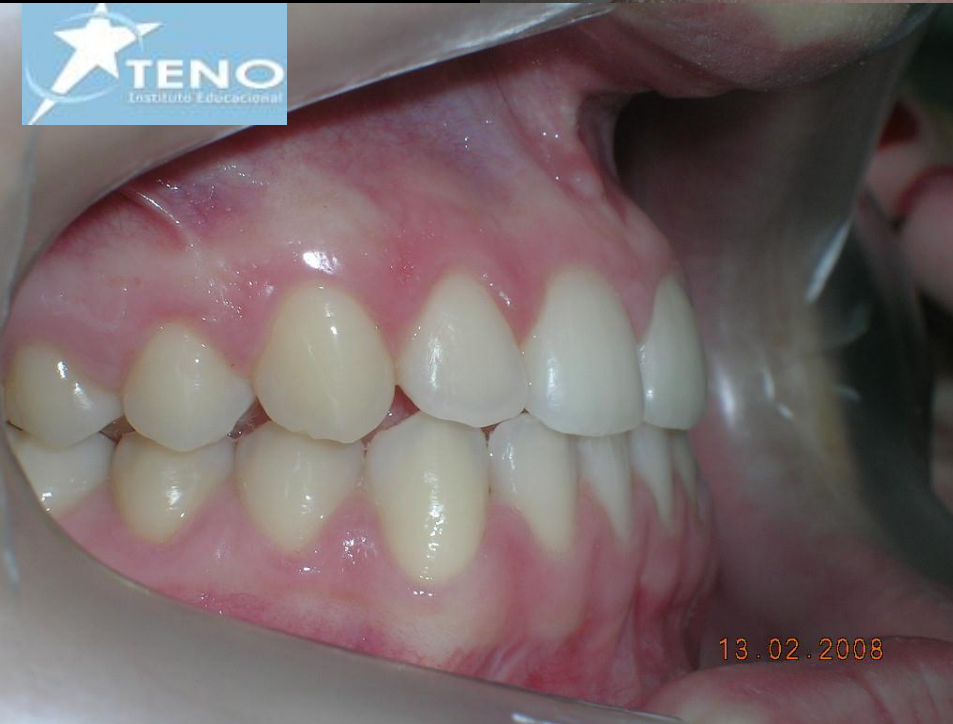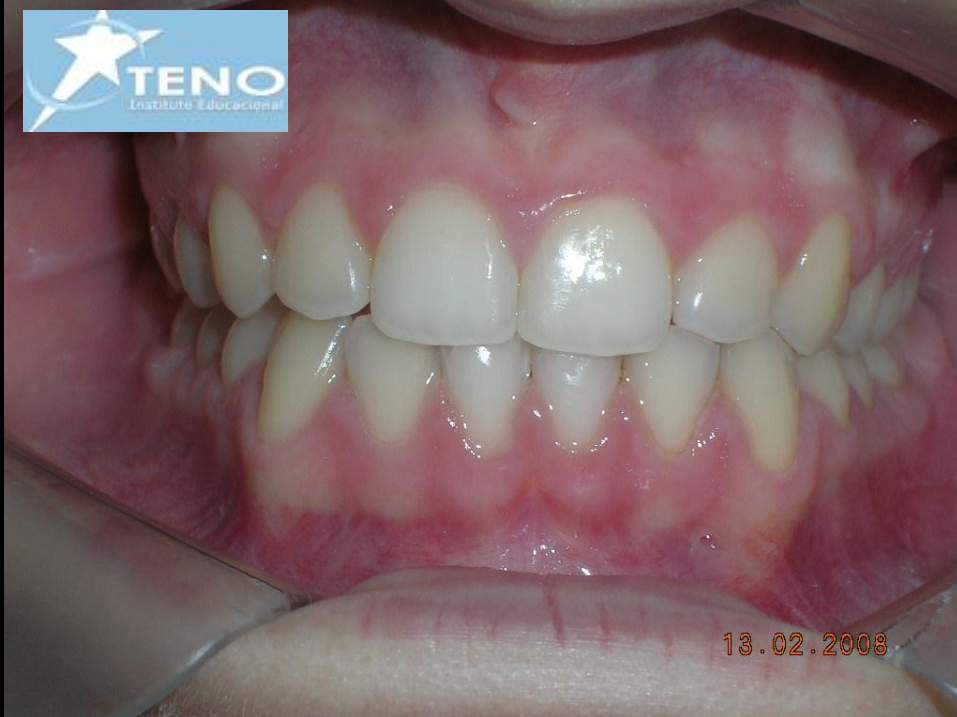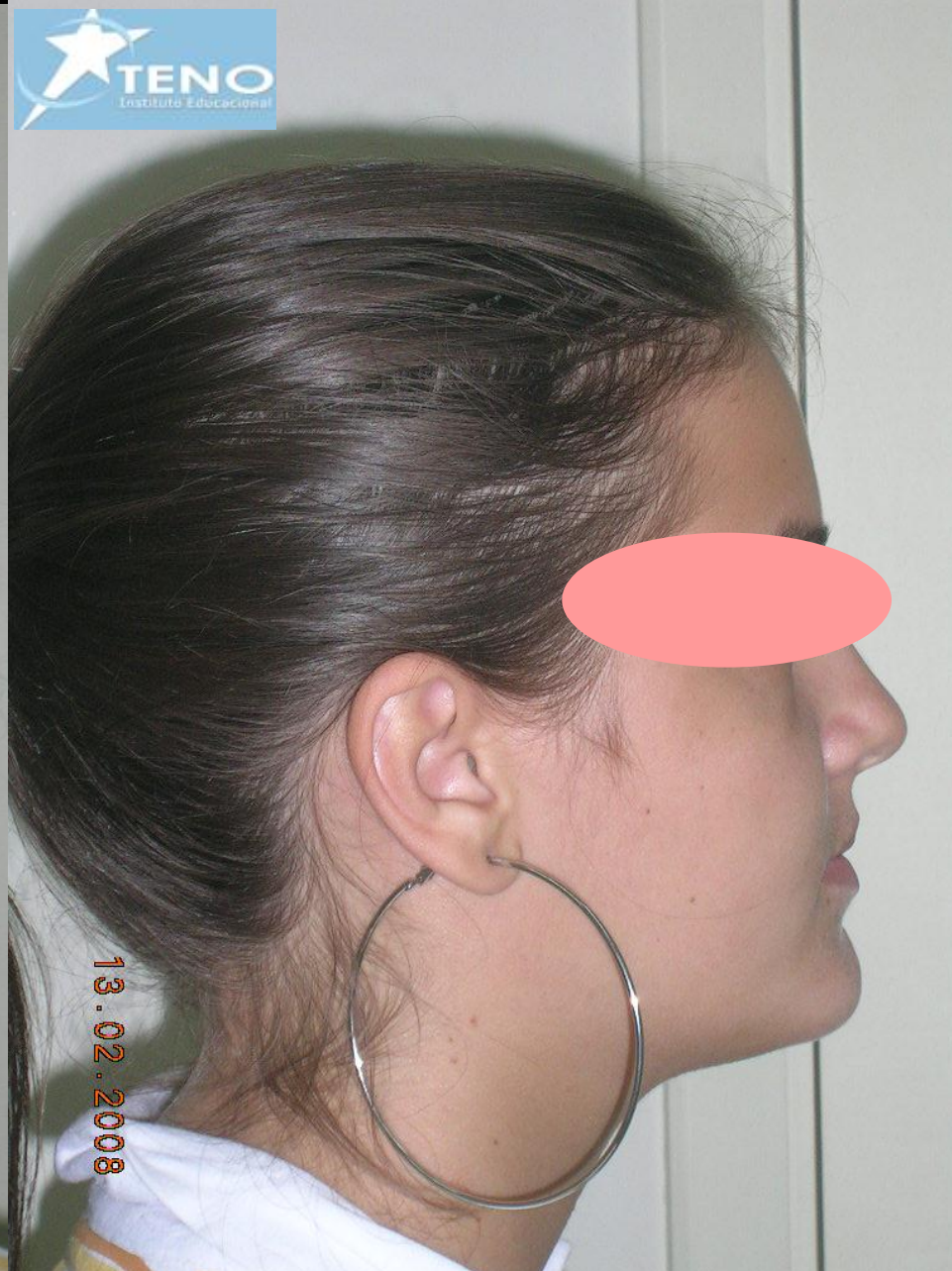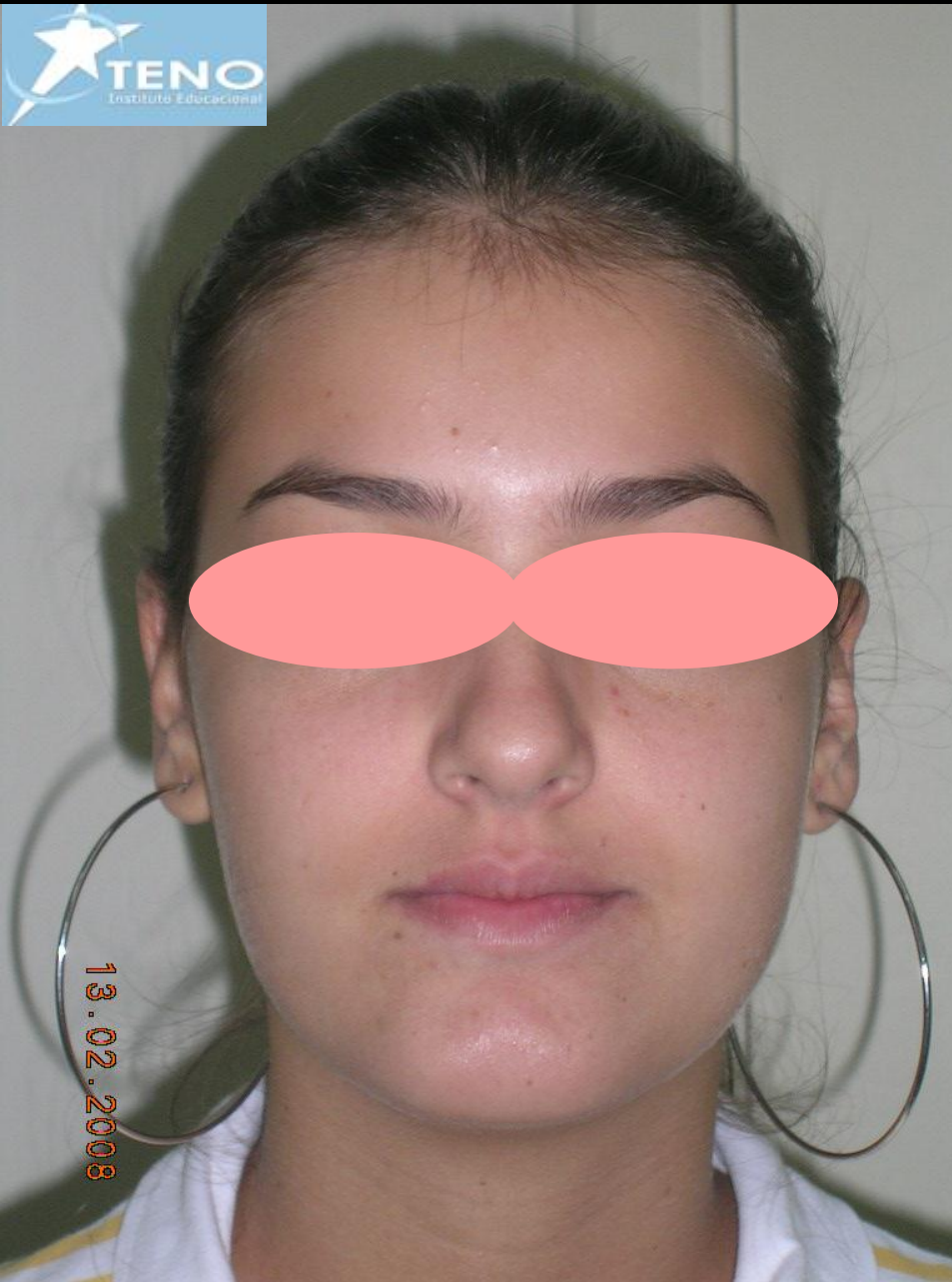30.01.2008

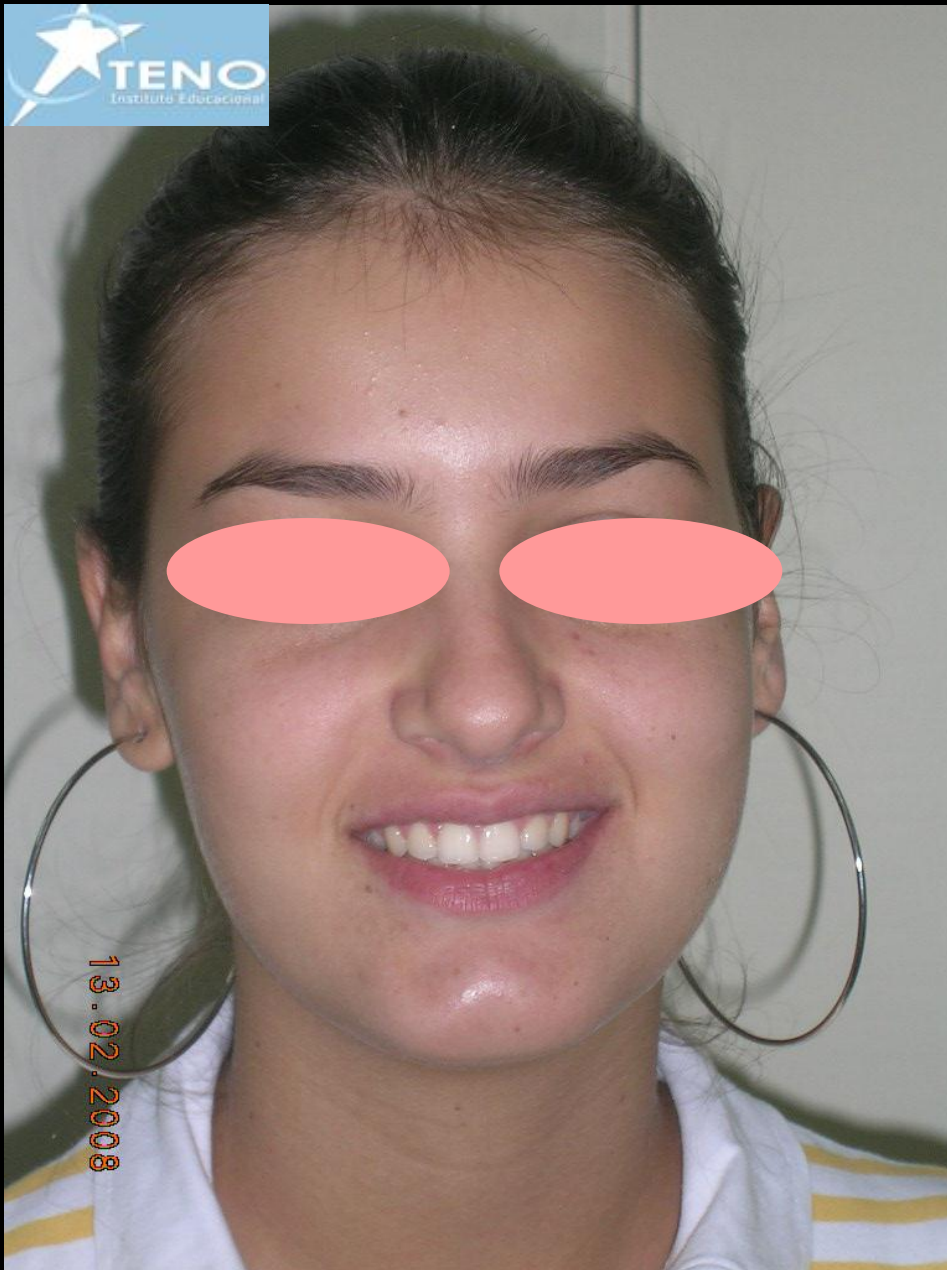

30.01.2008









13.02.2008