

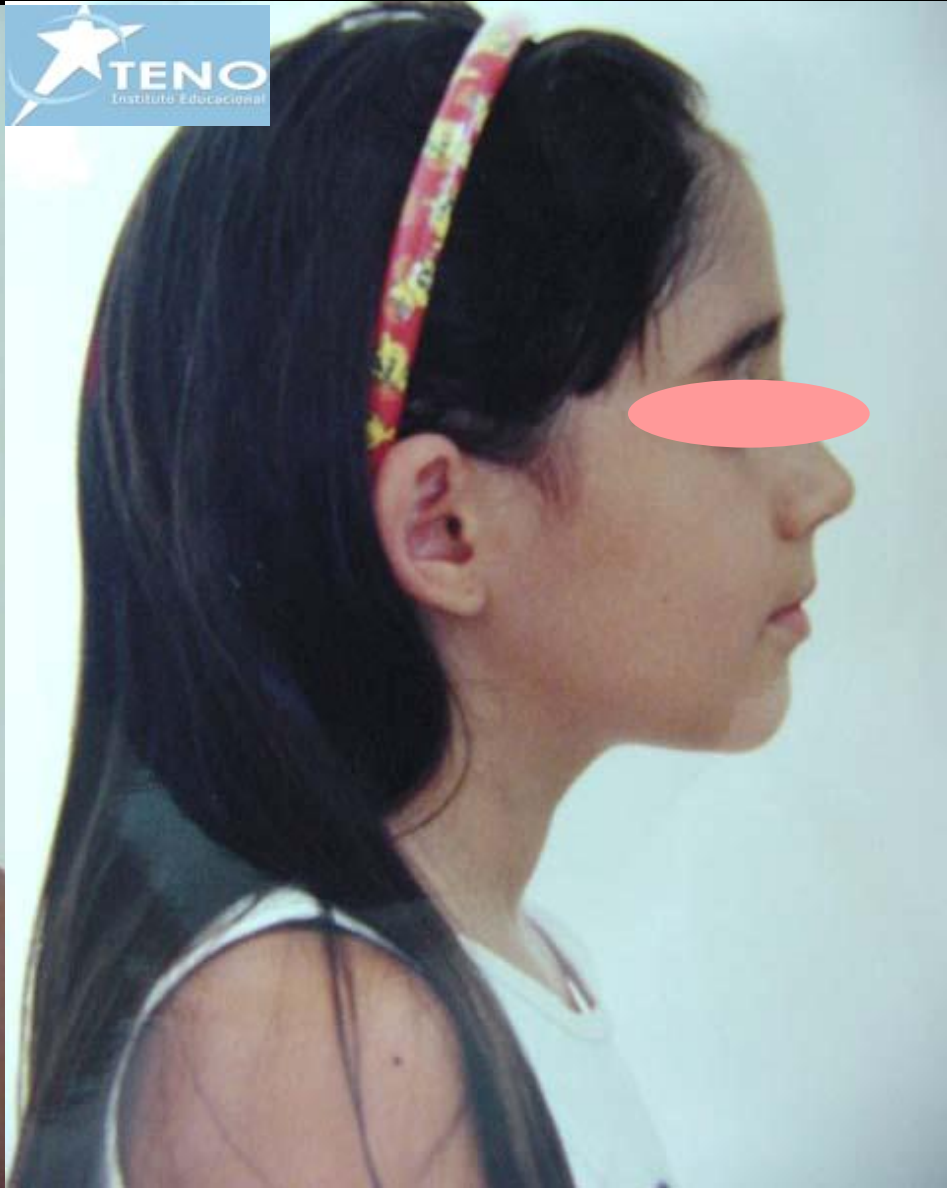
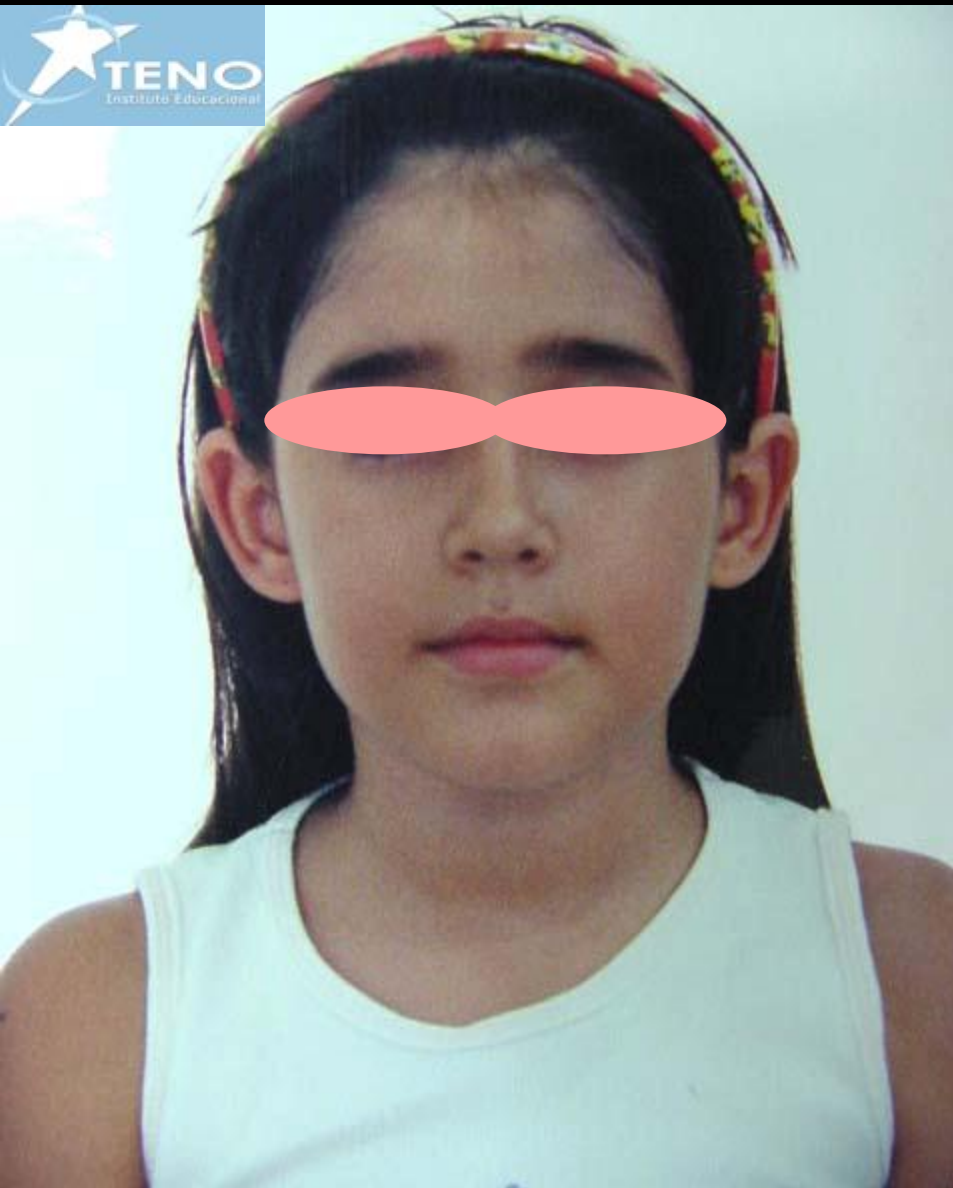
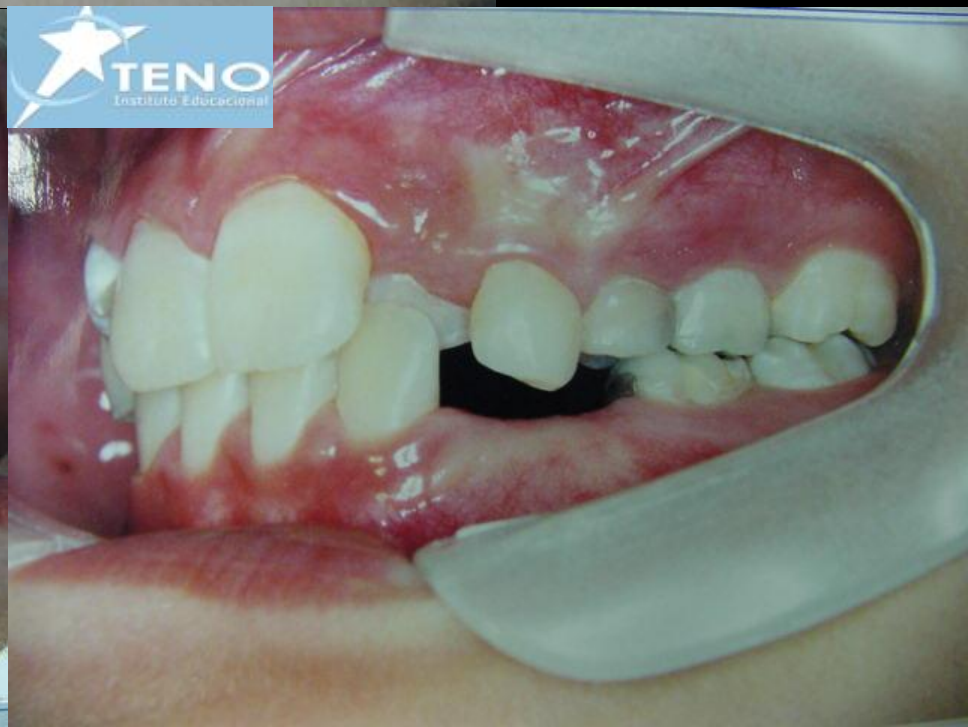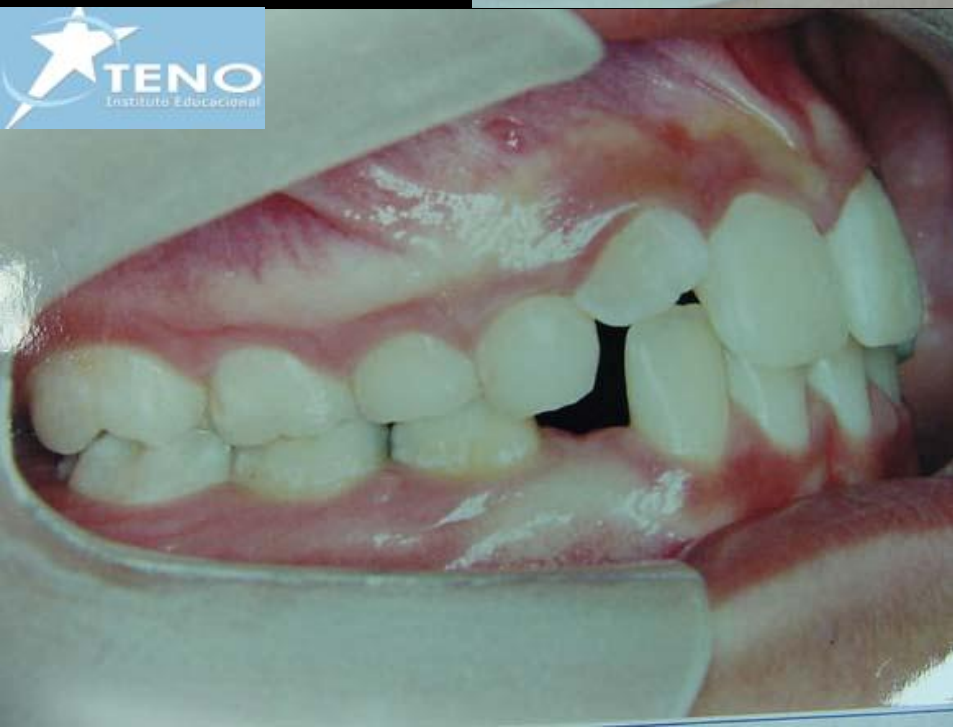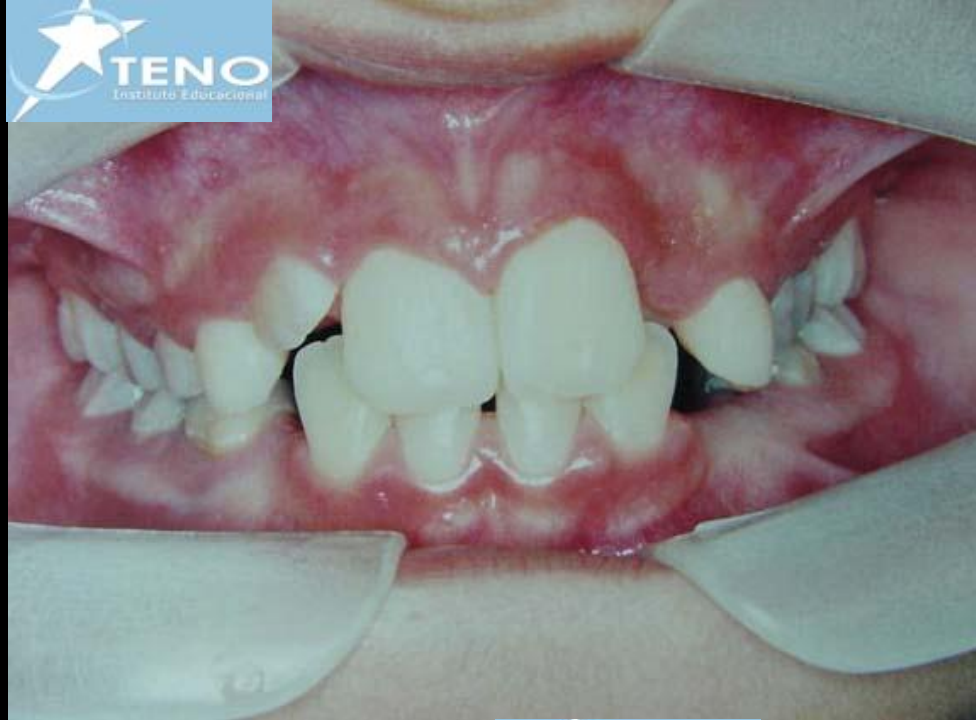Caso cedido pelo Prof. Dr. Artênio Garbin

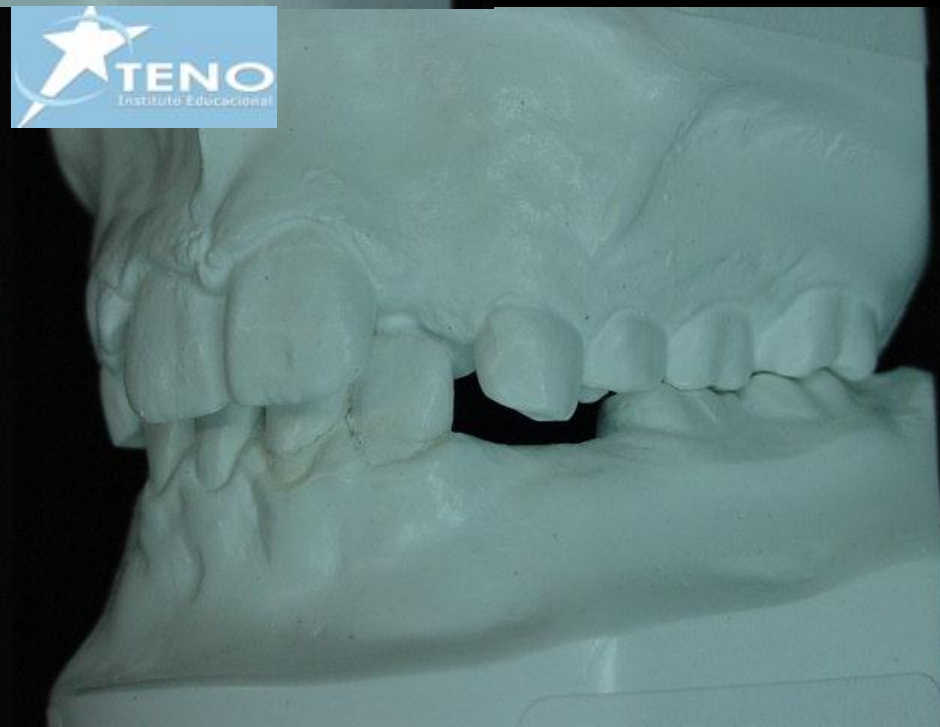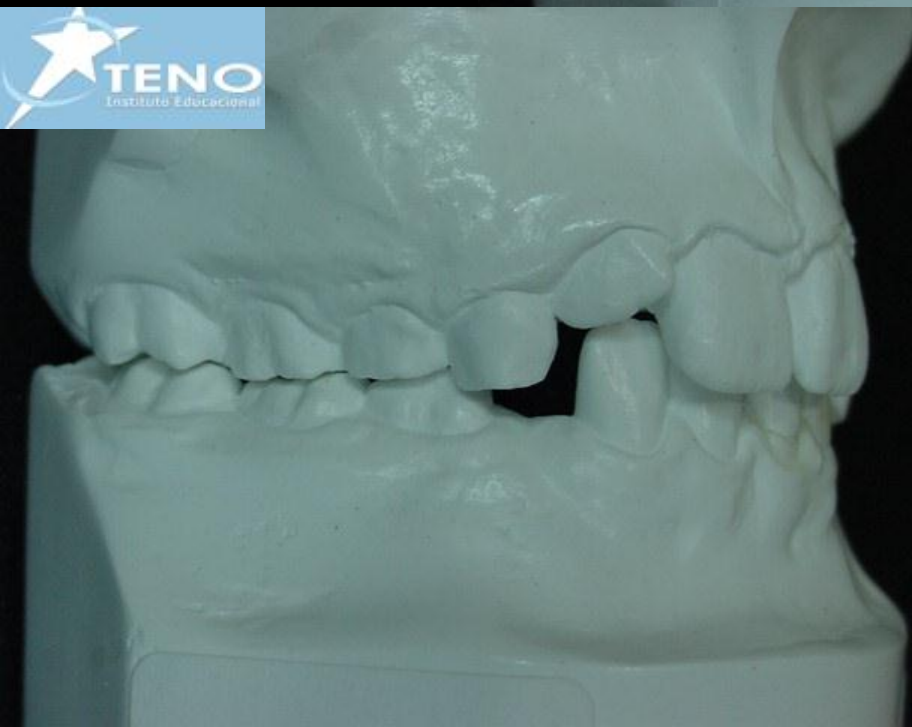
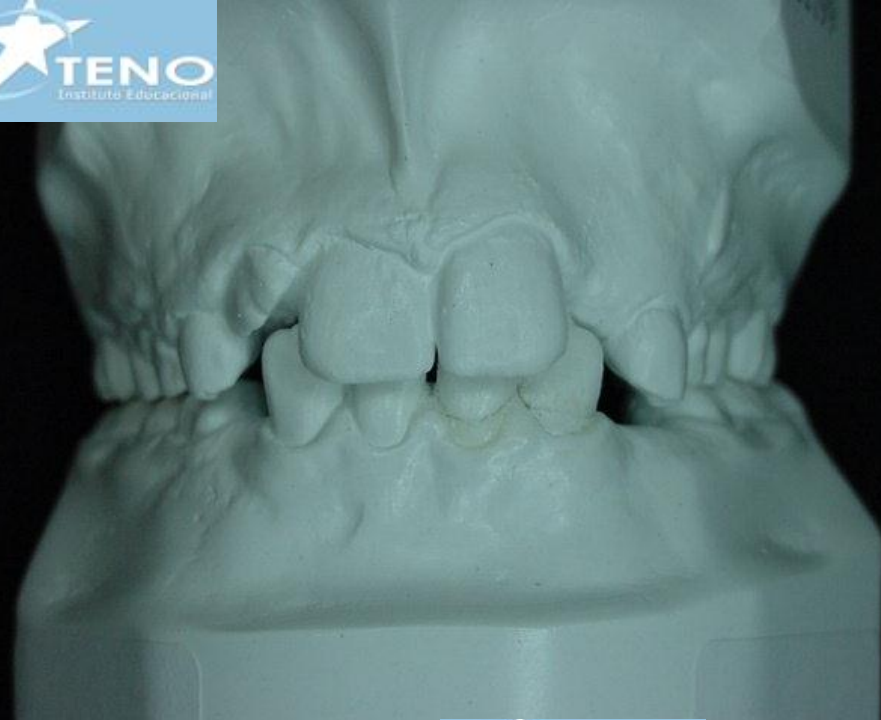Especialista em Ortodontia e Ortopedia Facial

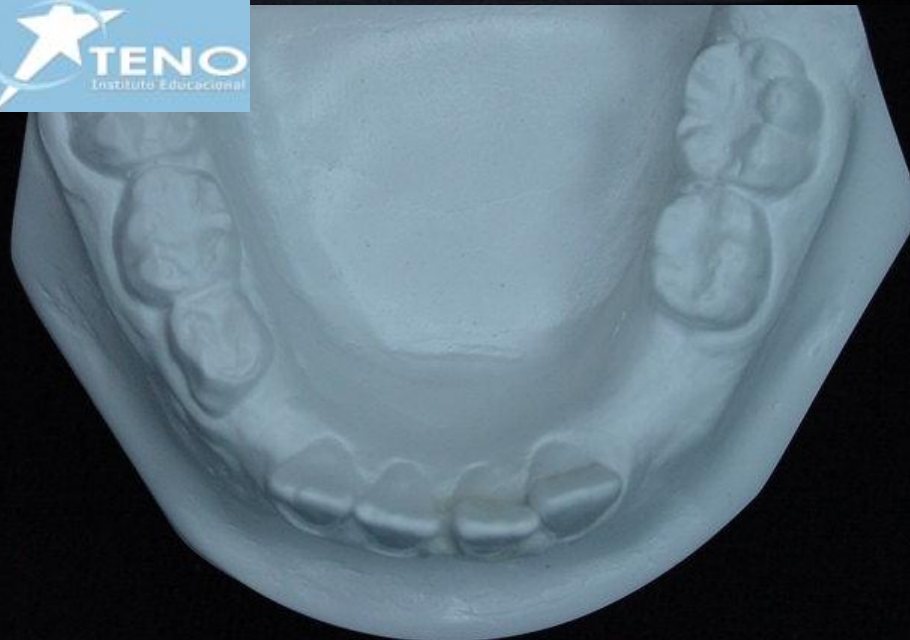
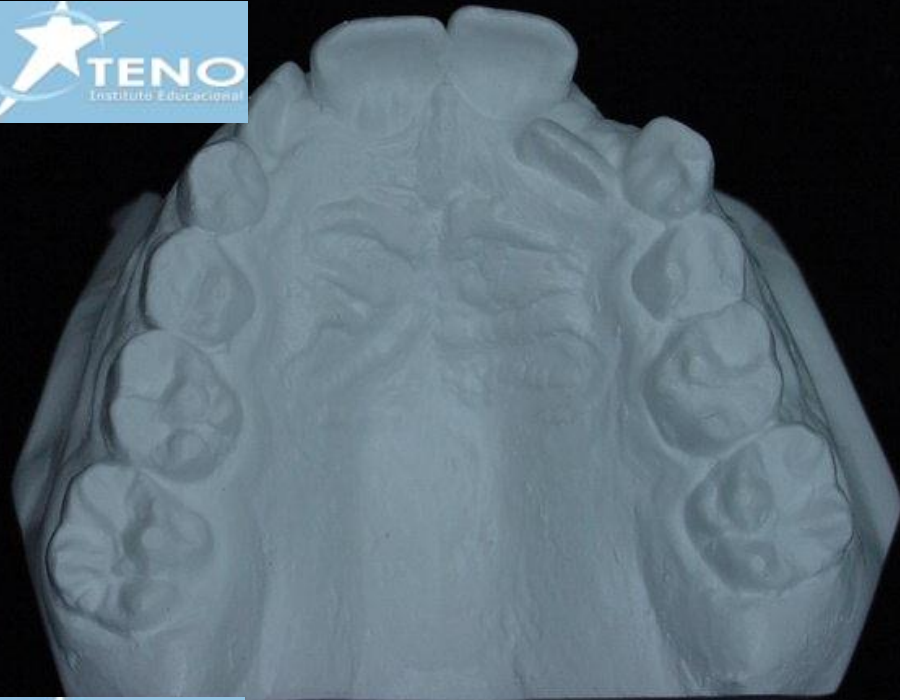- Mestre em Ortodontia e Ortopedia Facial - UNICAMP
- Doutor em Ortodontia e Ortopedia Facial - UNICAMP
- Professor convidado do curso de Especialização em Ortodontia e Ortopedia Facial da Universidade Cruzeiro do Sul.
- Professor convidado do curso de Atualização em Ortodontia e Ortopedia Facial da ABO - Regional Araçatuba
- Professor convidado do curso de Especialização em Ortodontia e Ortopedia Facial da ABO - Regional Araçatuba
- Professor Adjunto da Faculdade de Odontologia de Araçatuba - UNESP
- Professor de Ortodontia do Programa de Pós-graduação em Odontologia Preventiva e Social -FOA UNESP
- Coordenador da Pós-graduação de Odontologia Preventiva e Social - UNESP
- Presidente da ABO - Regional Araçatuba

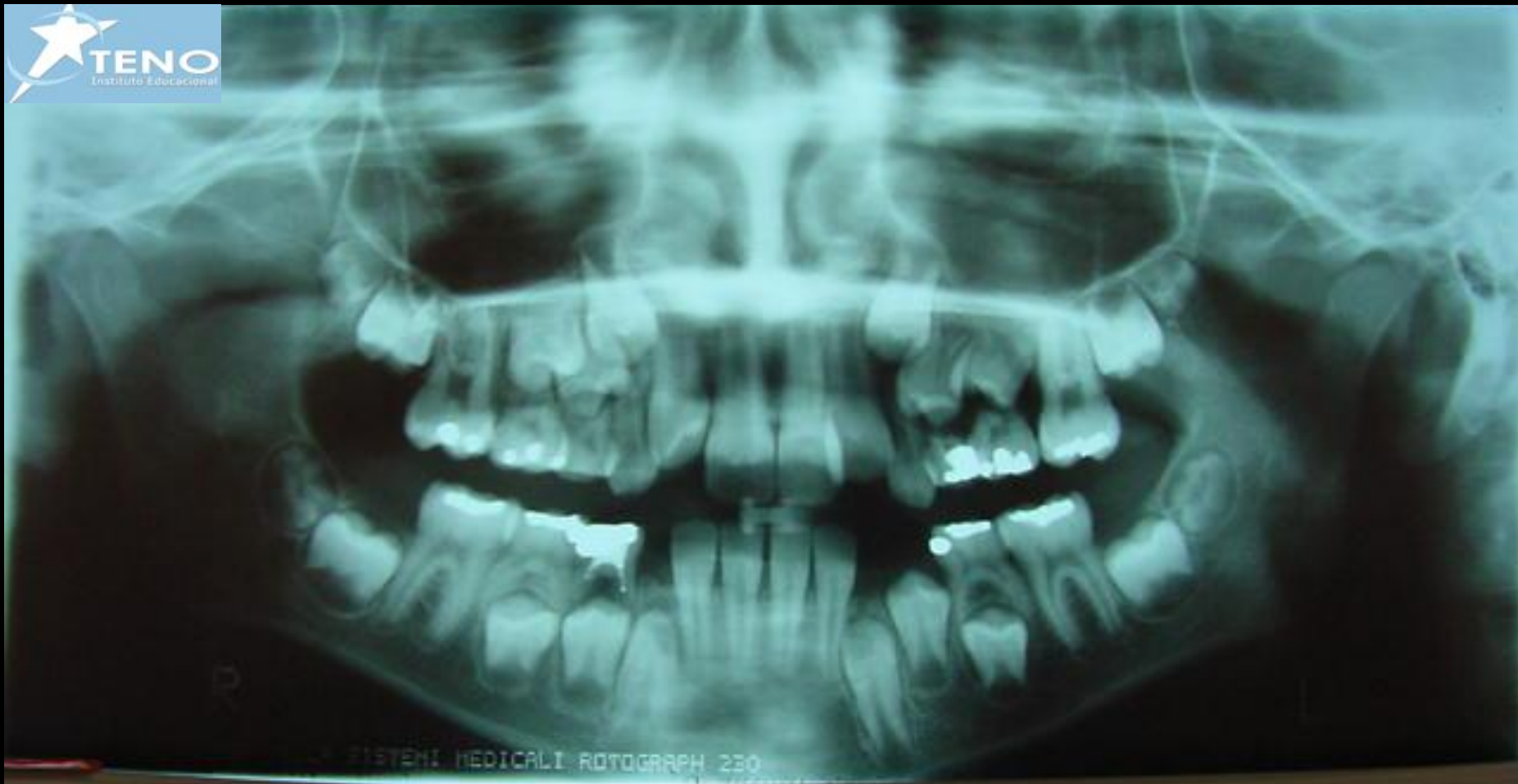Deficiência Transversal maxilar
dente 22 cruzado, classe I de
molares em fase de dentição mista







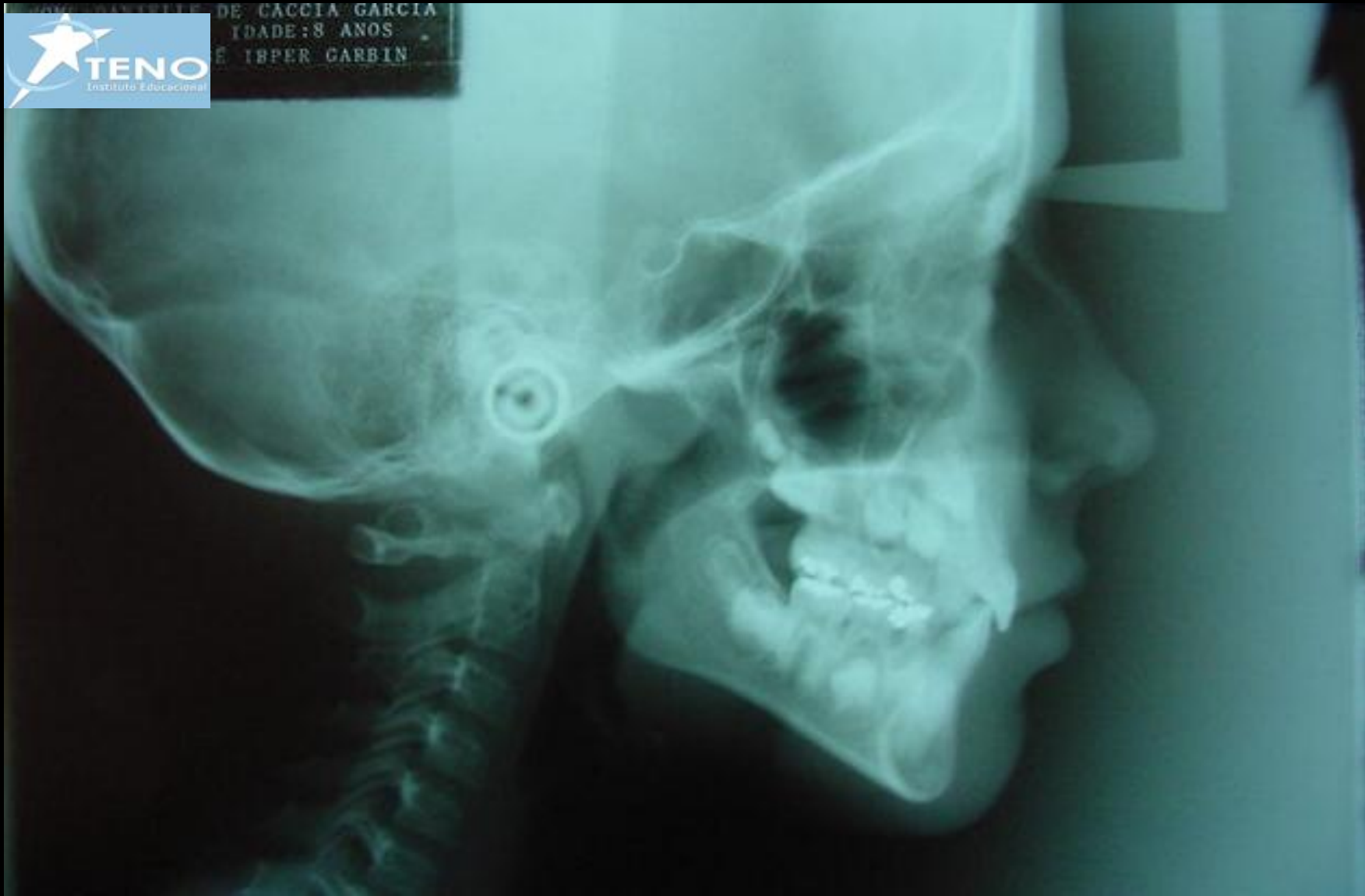

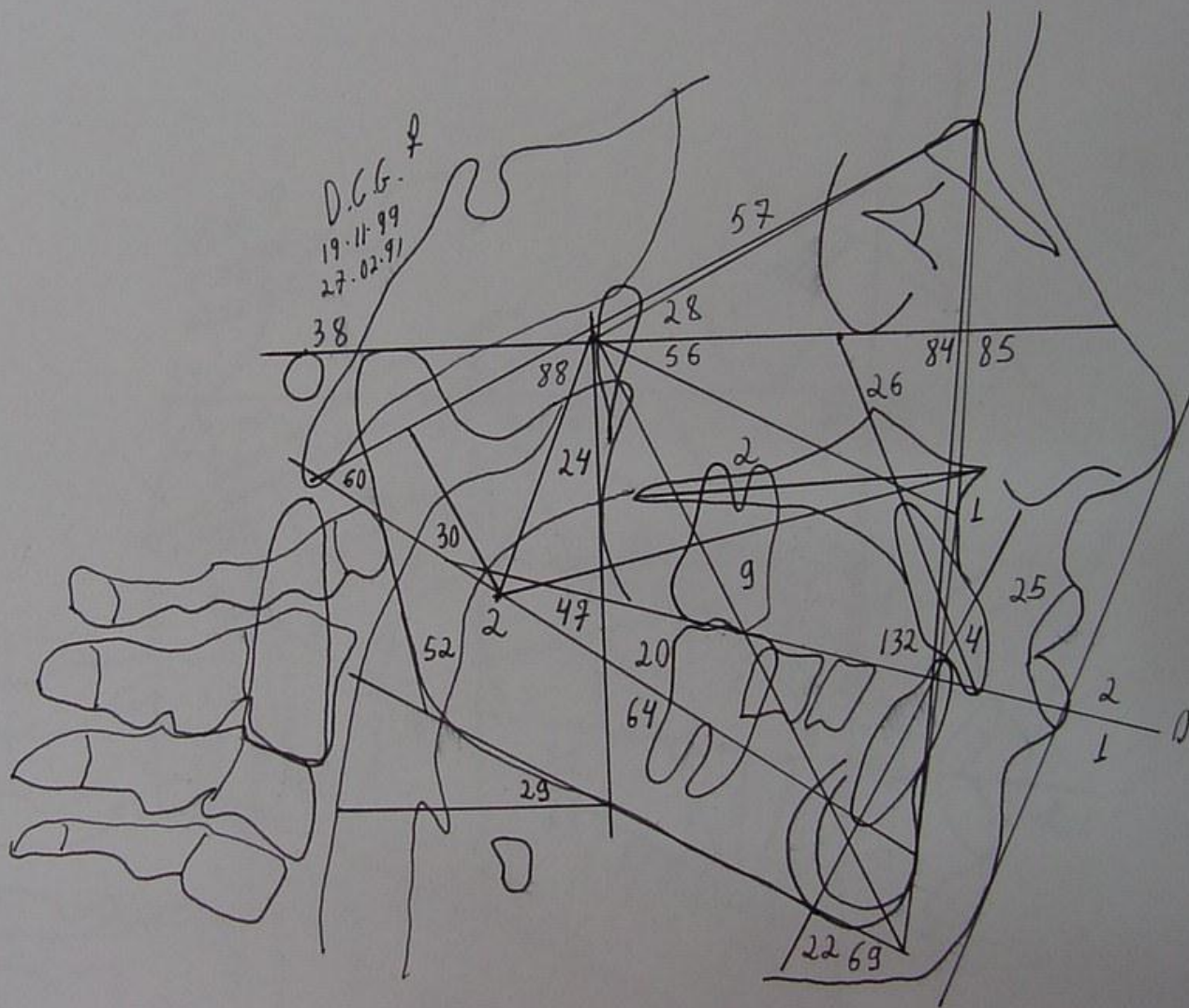


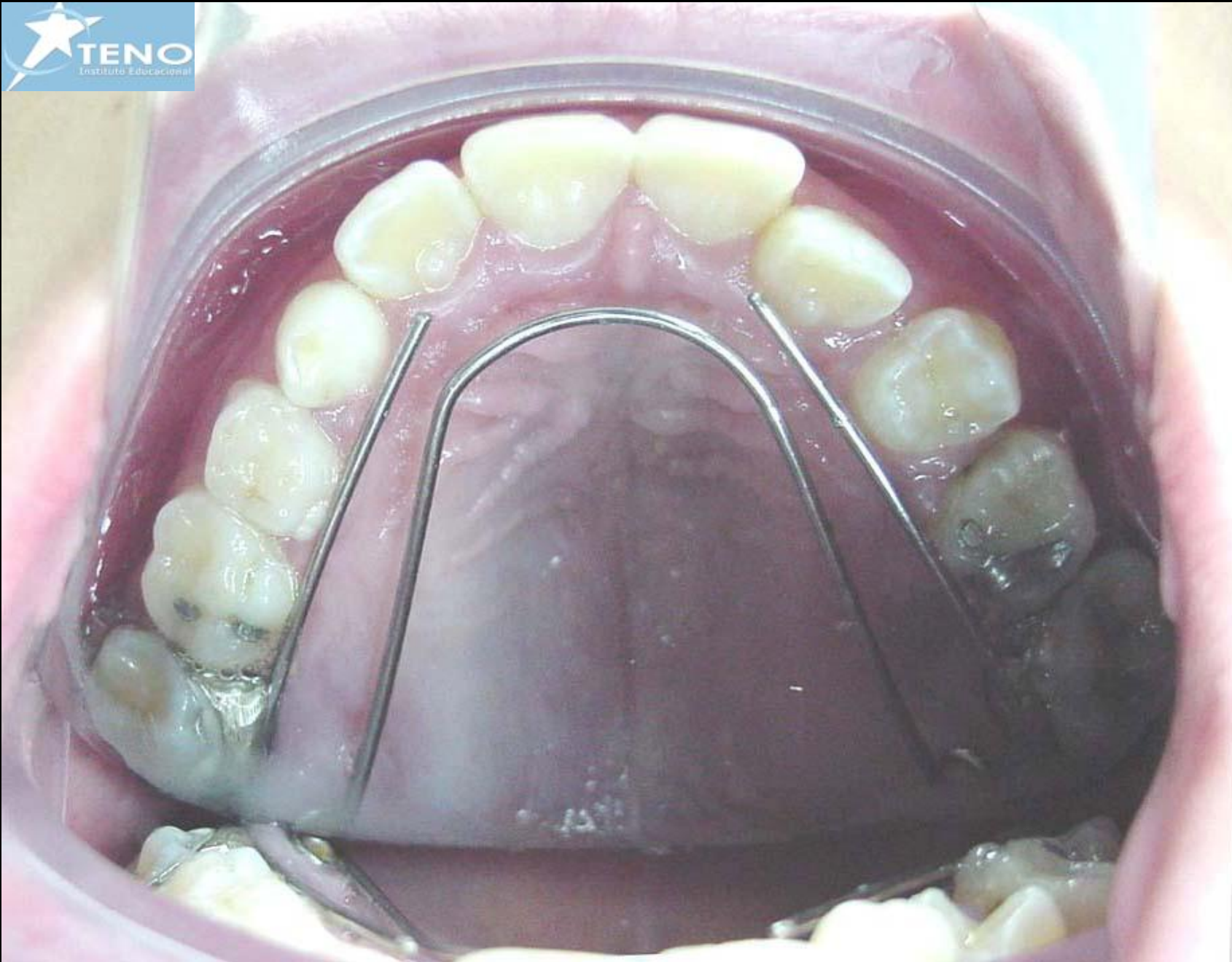SISTEMI MEDICALI ROTOGRAF 230

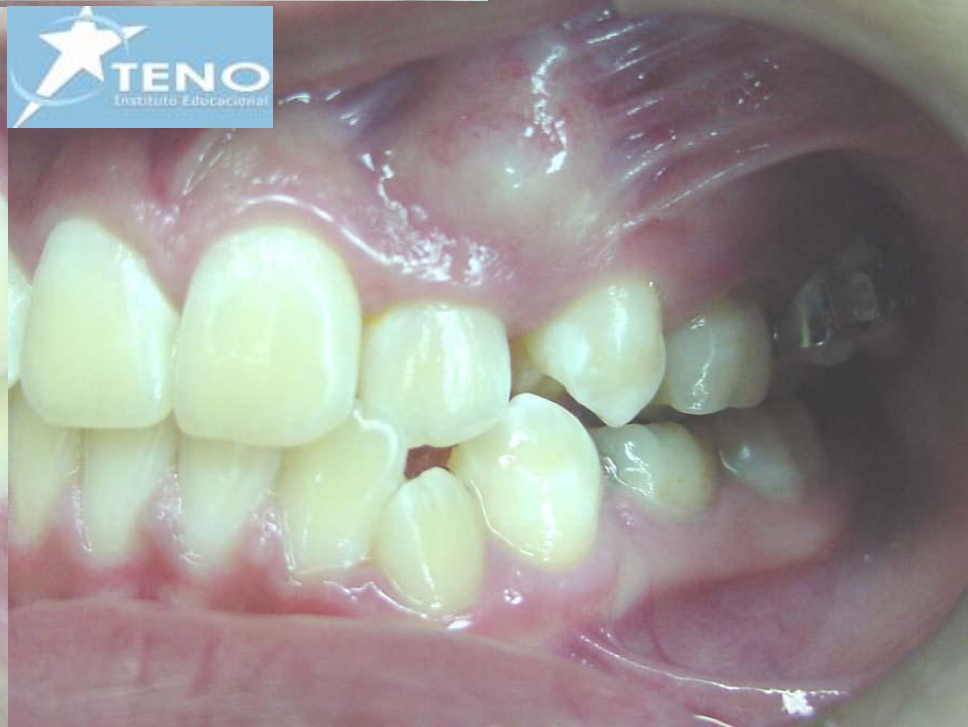
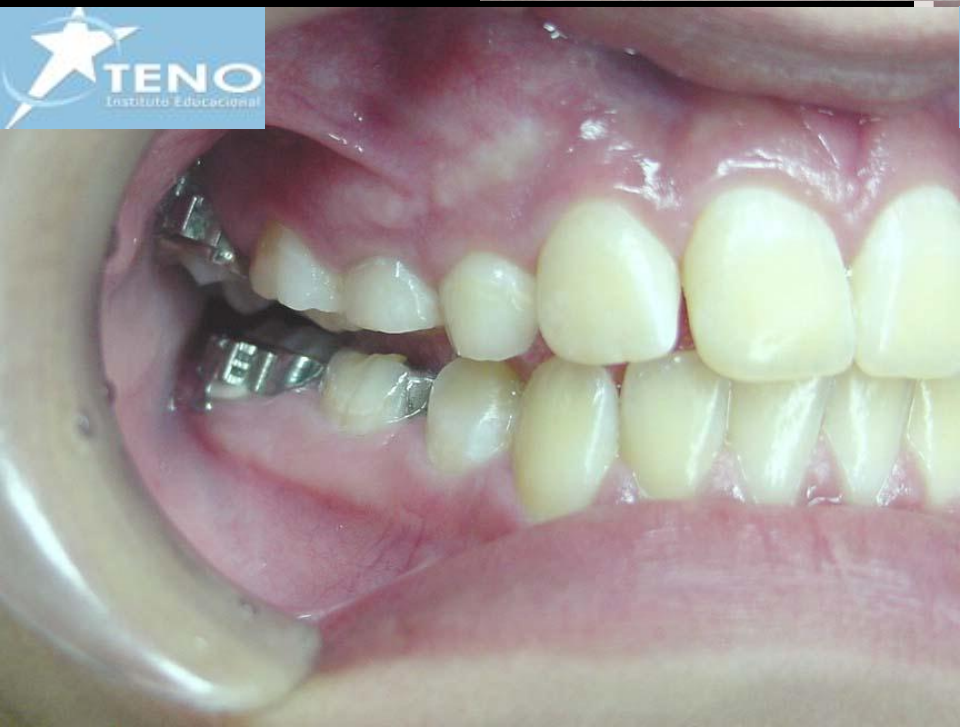
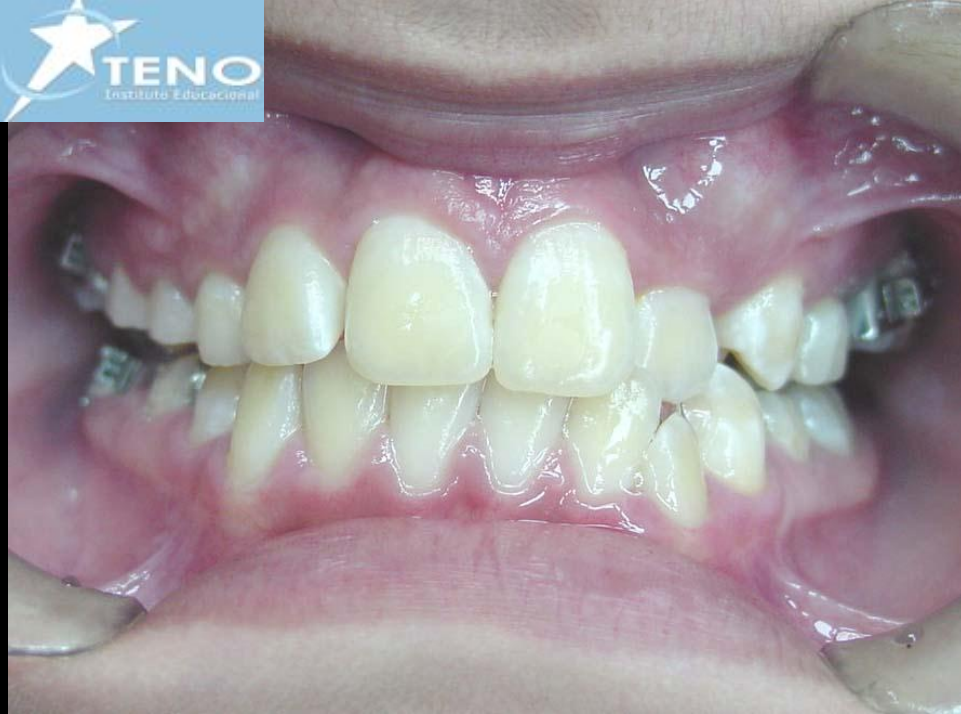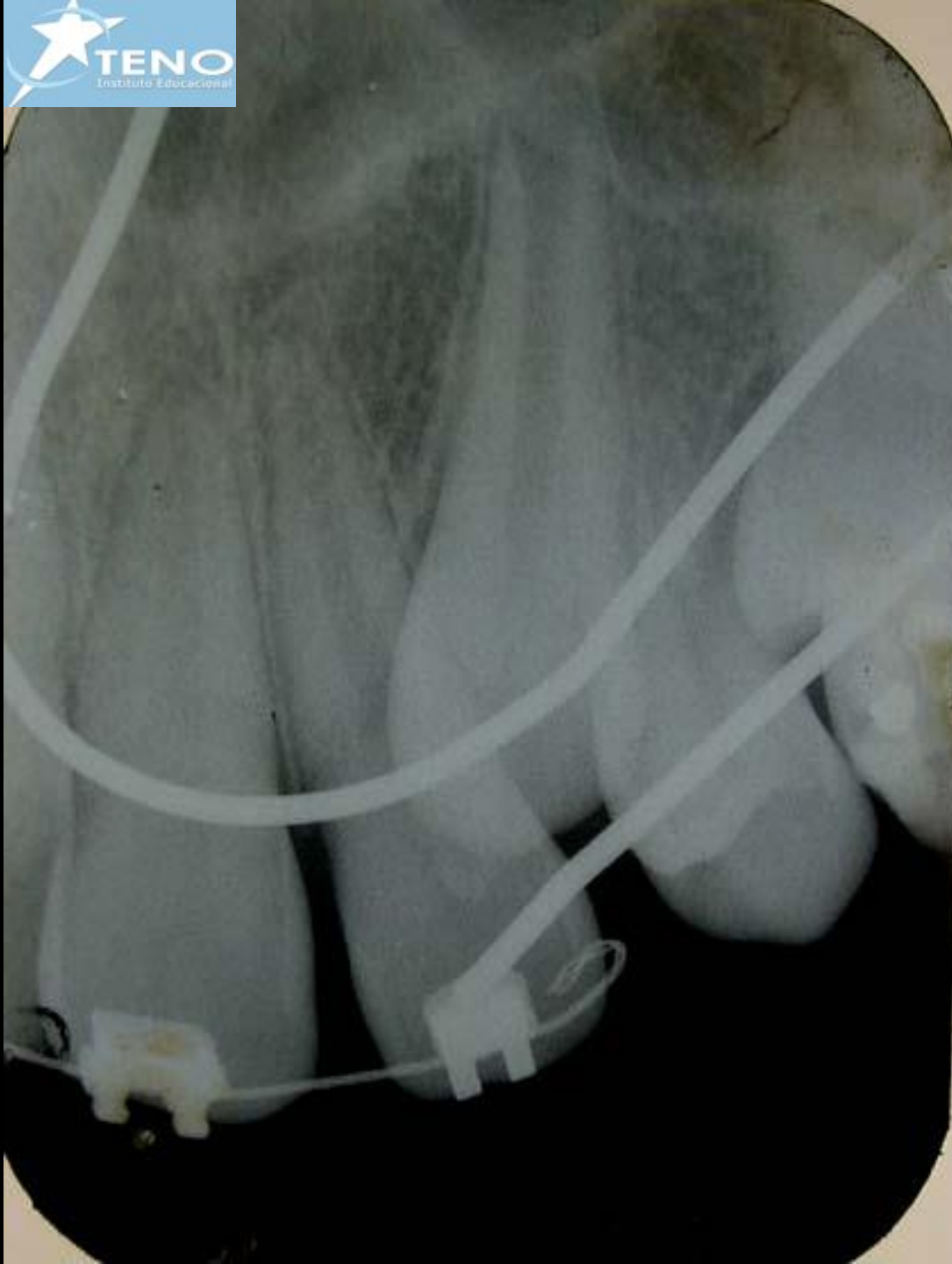DE CACCIA GARCIA
IDADE: 8 ANOS
E UPPER GARBIN

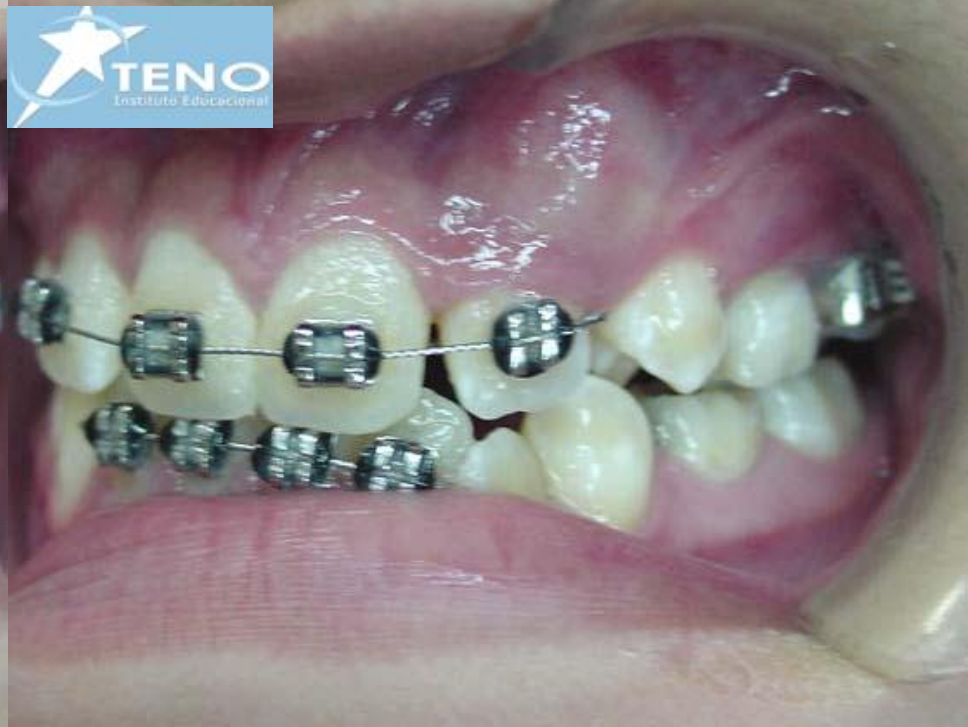
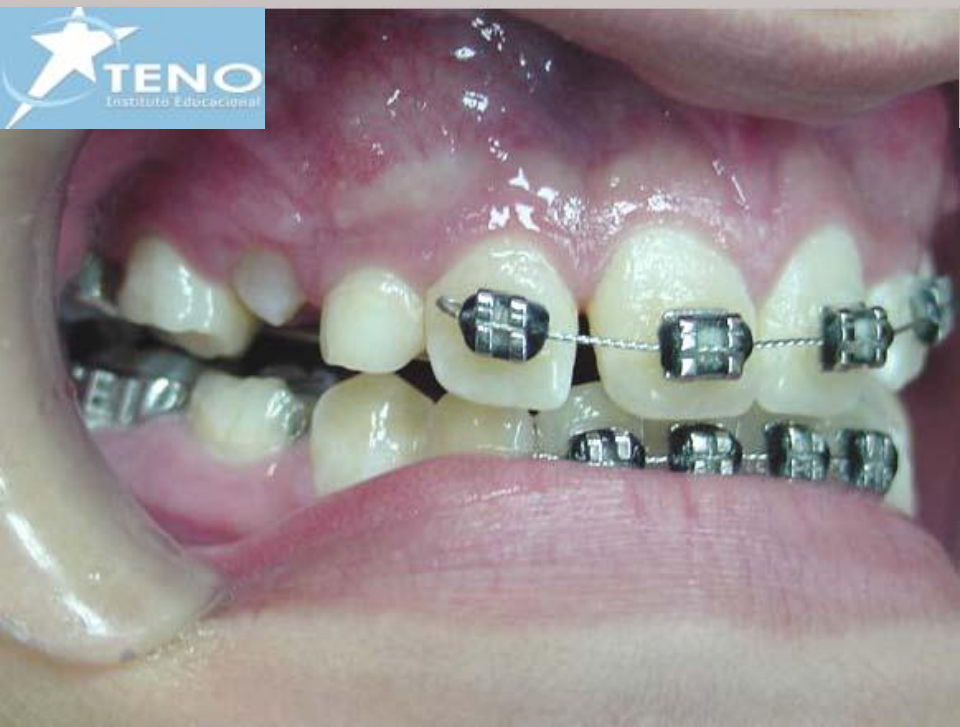
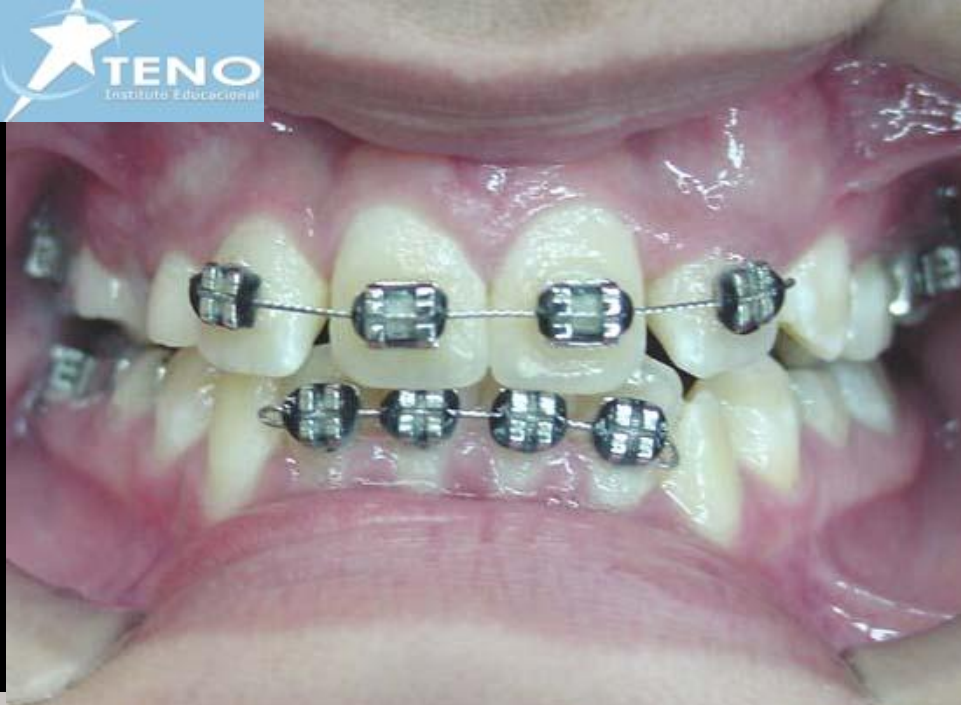


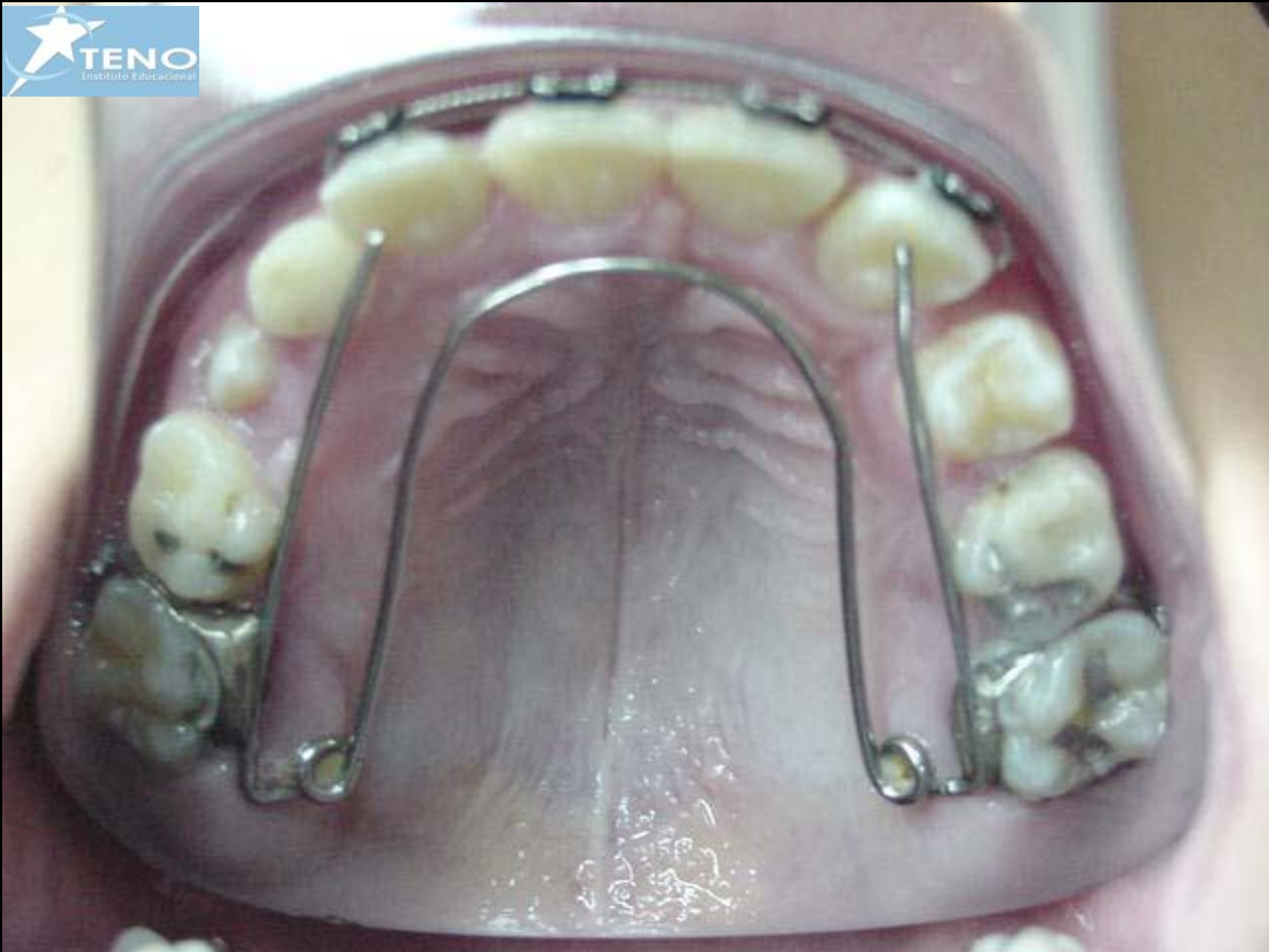


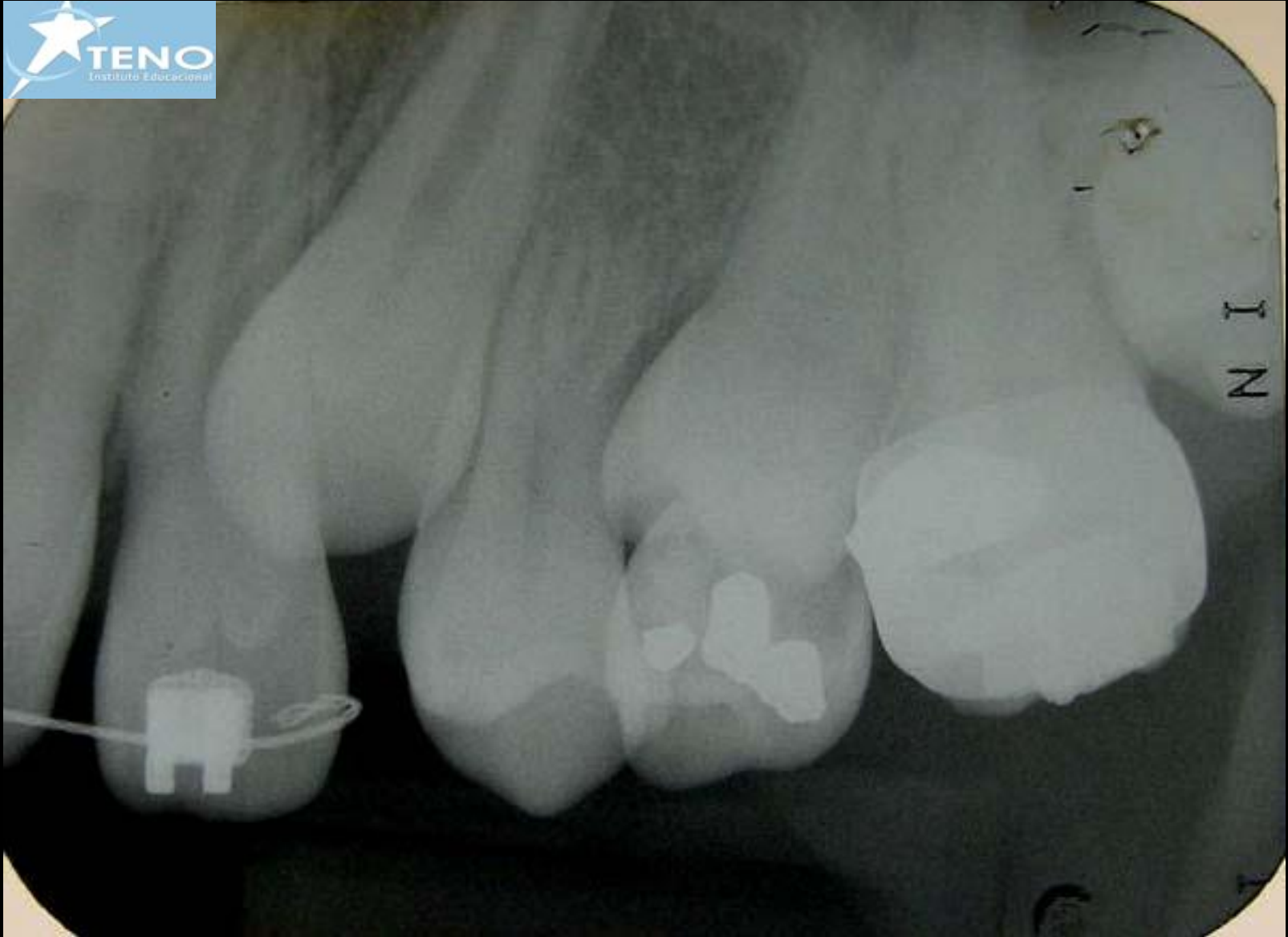


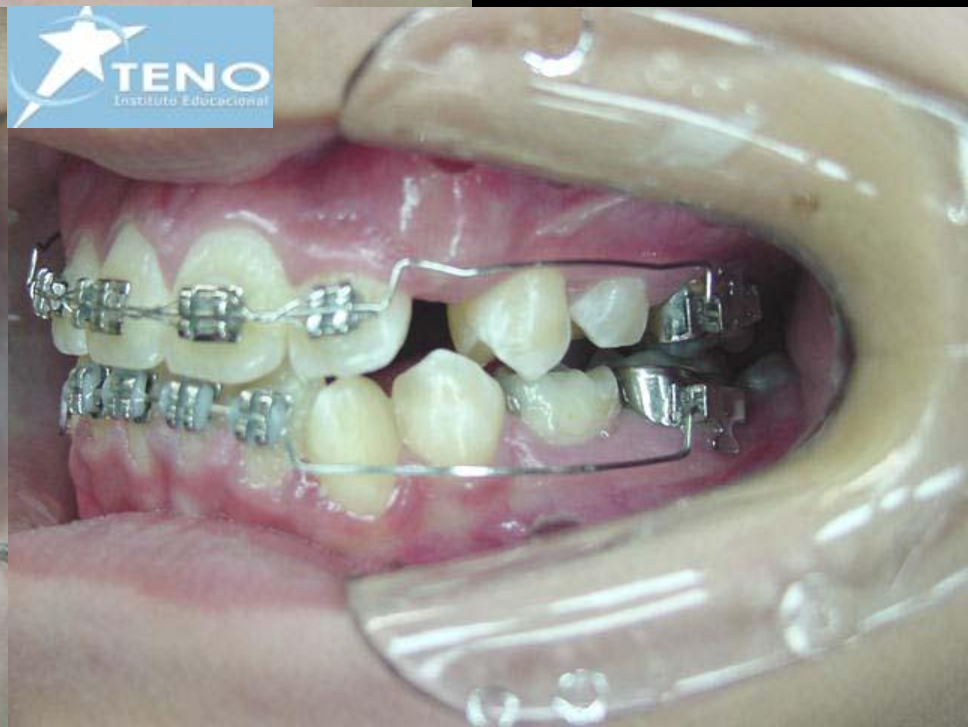
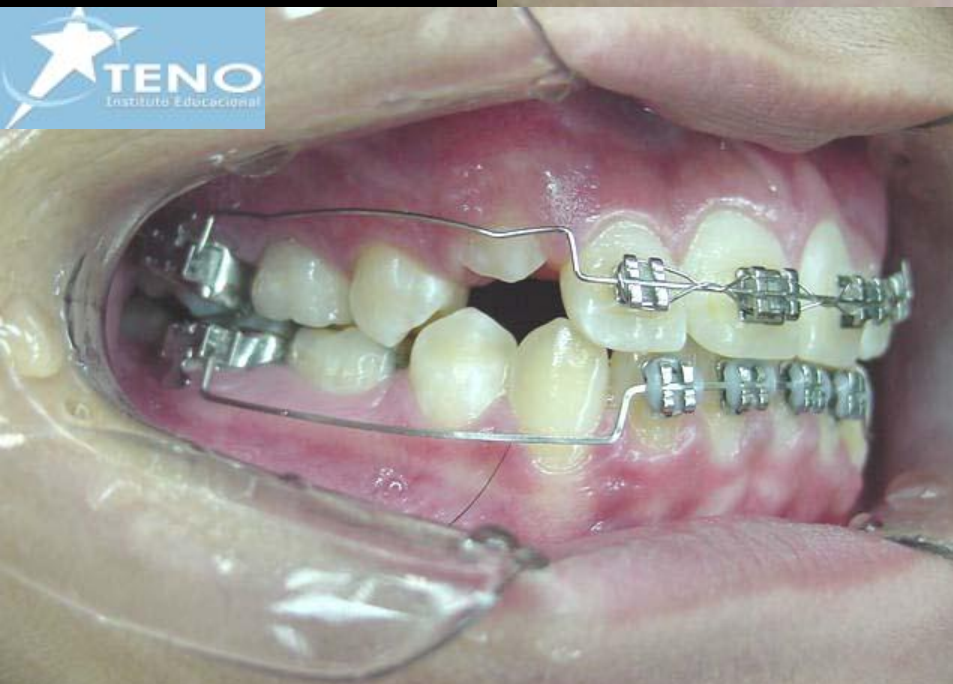
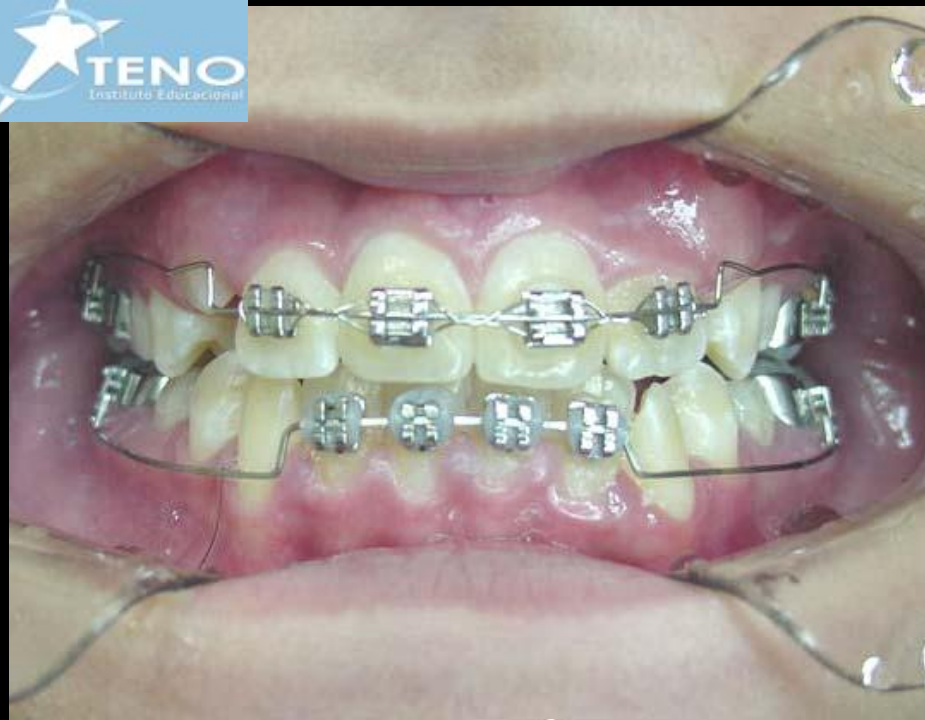


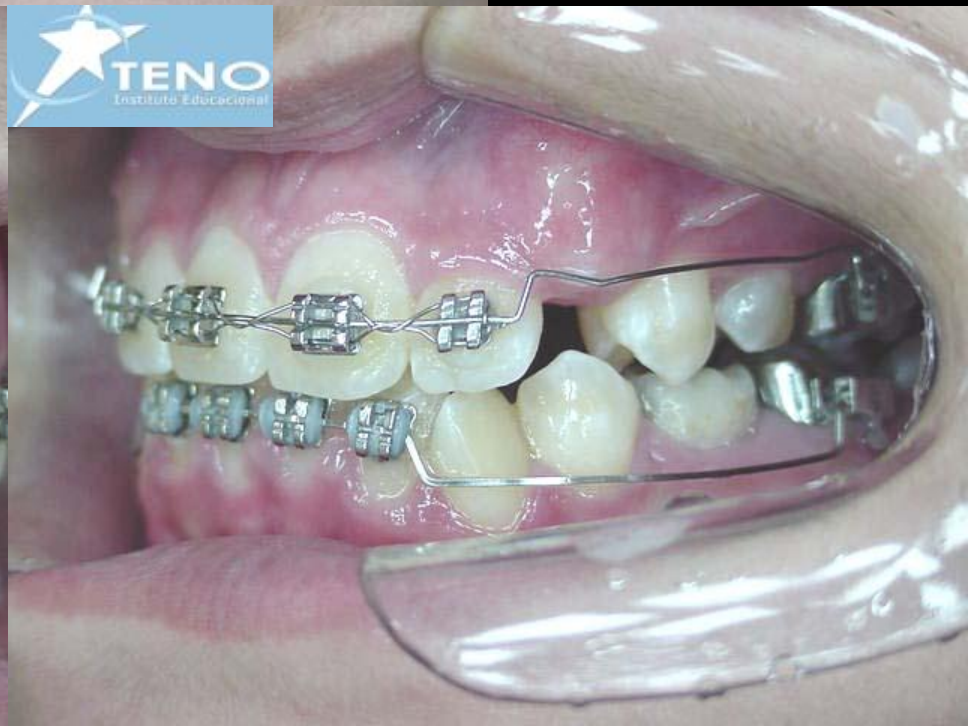
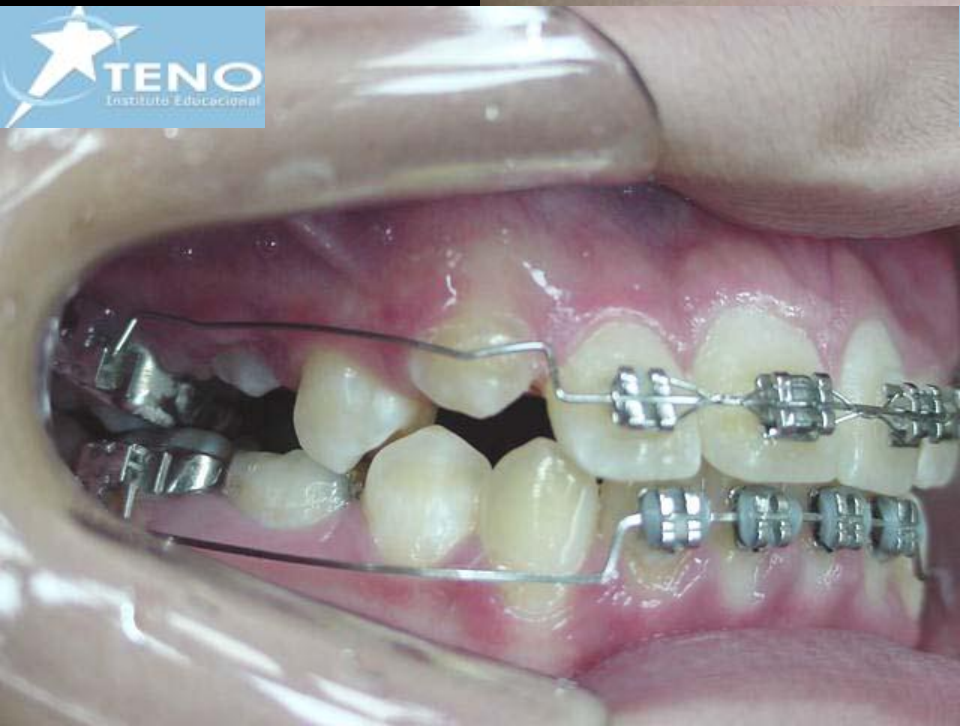
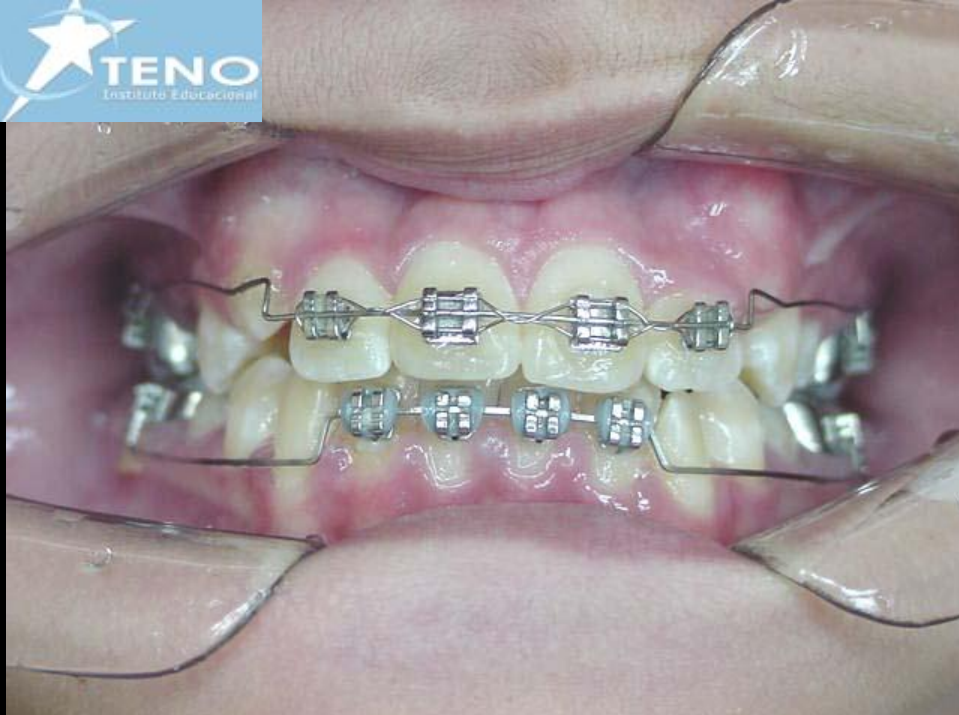







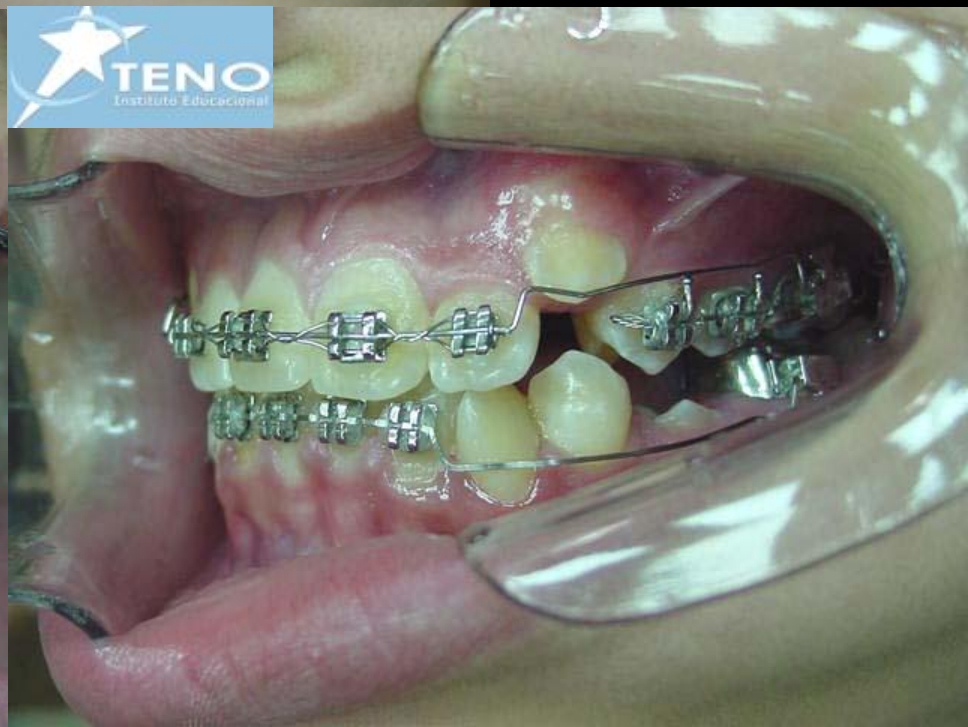
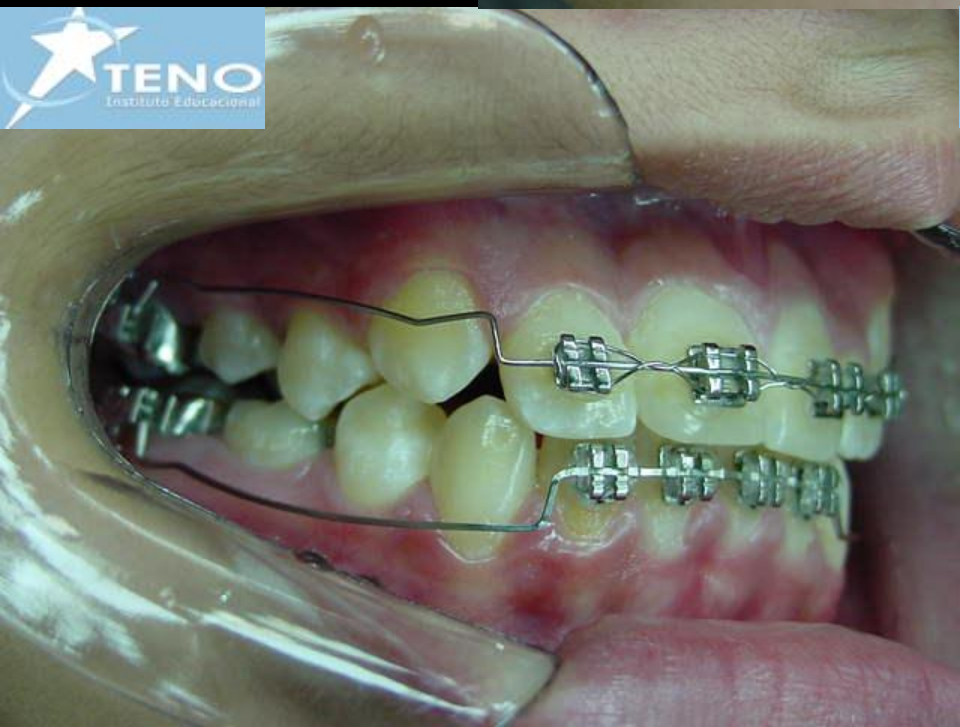
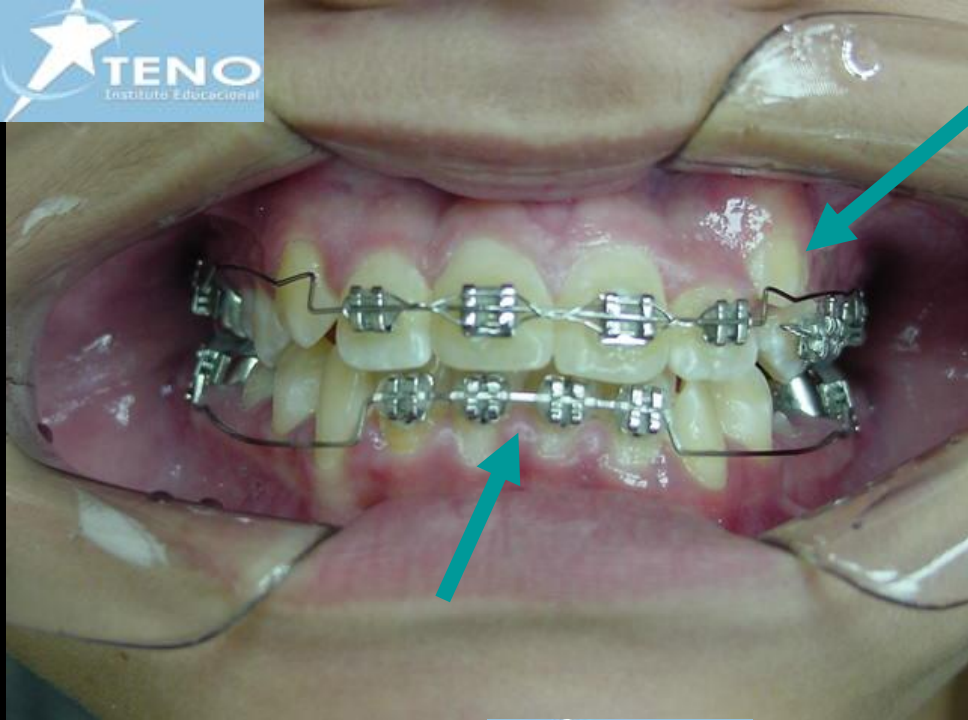


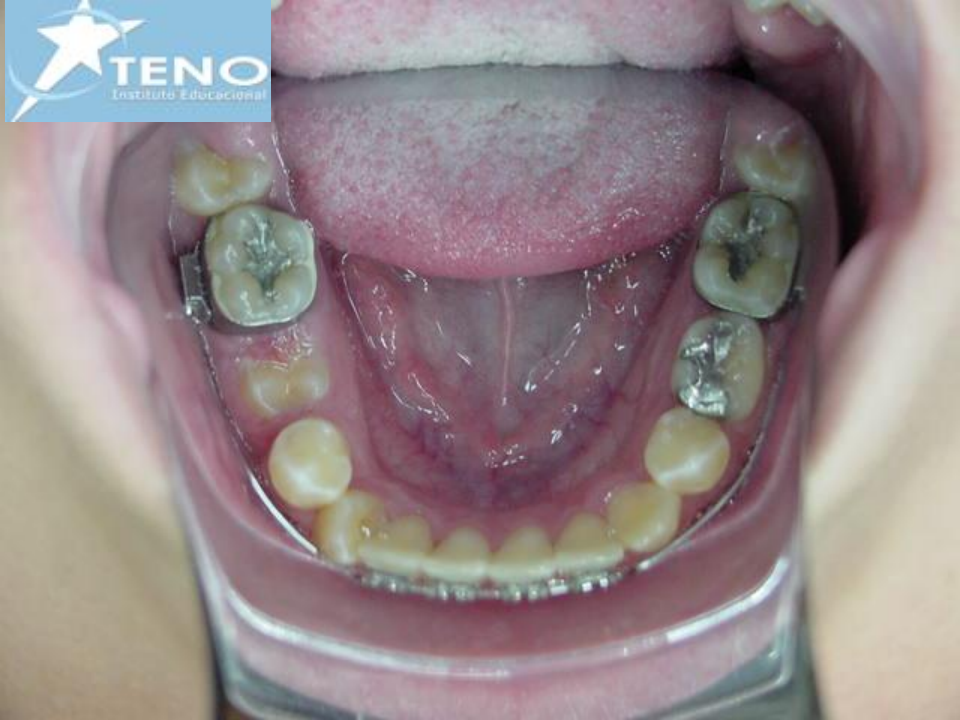
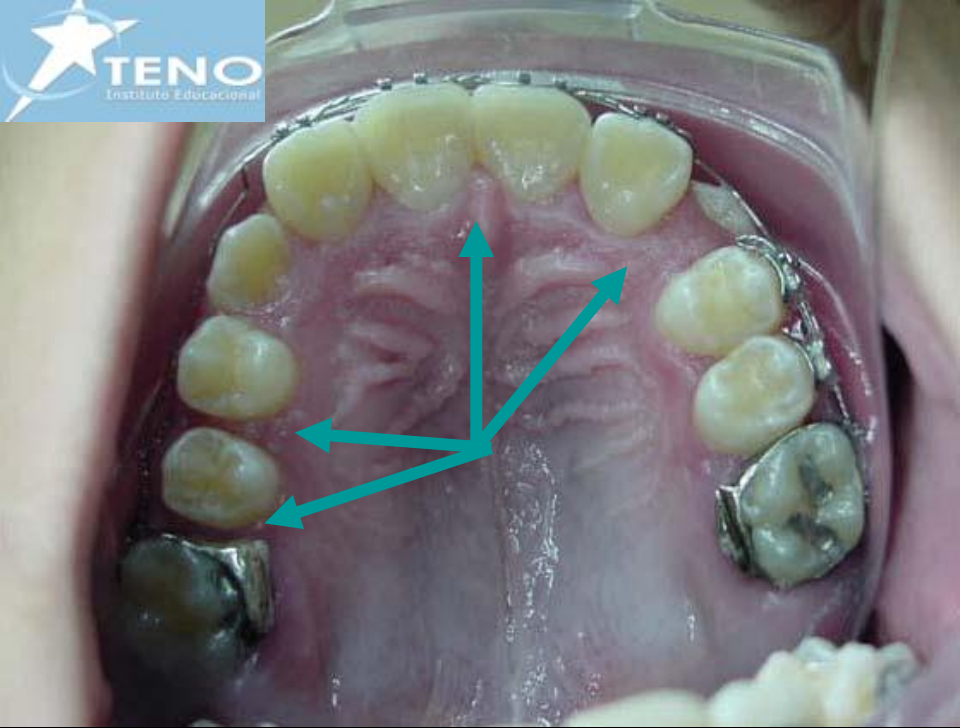


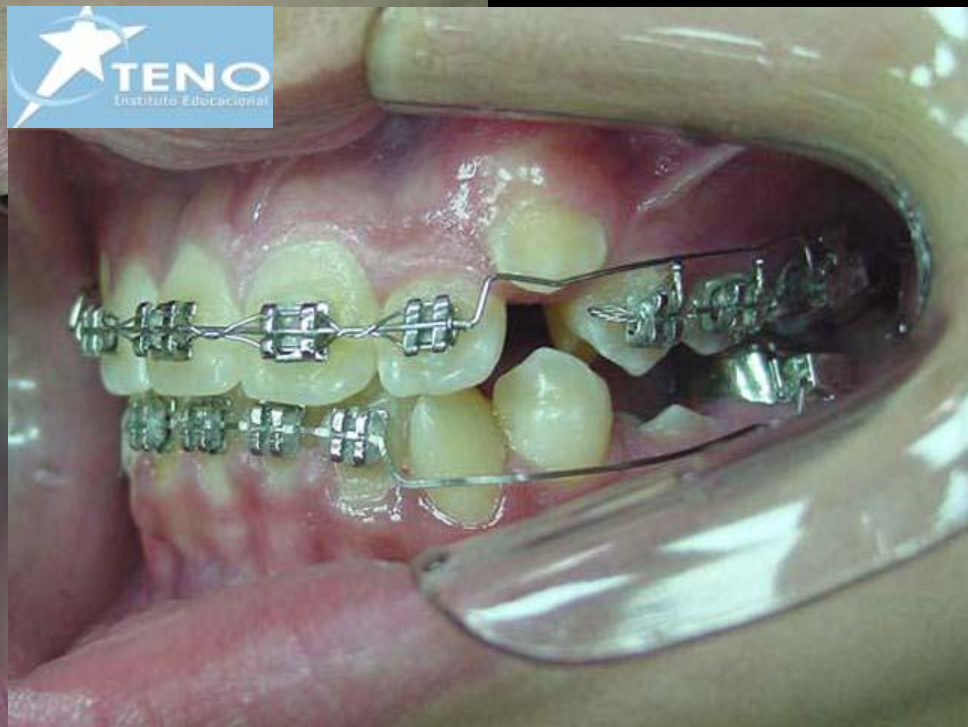
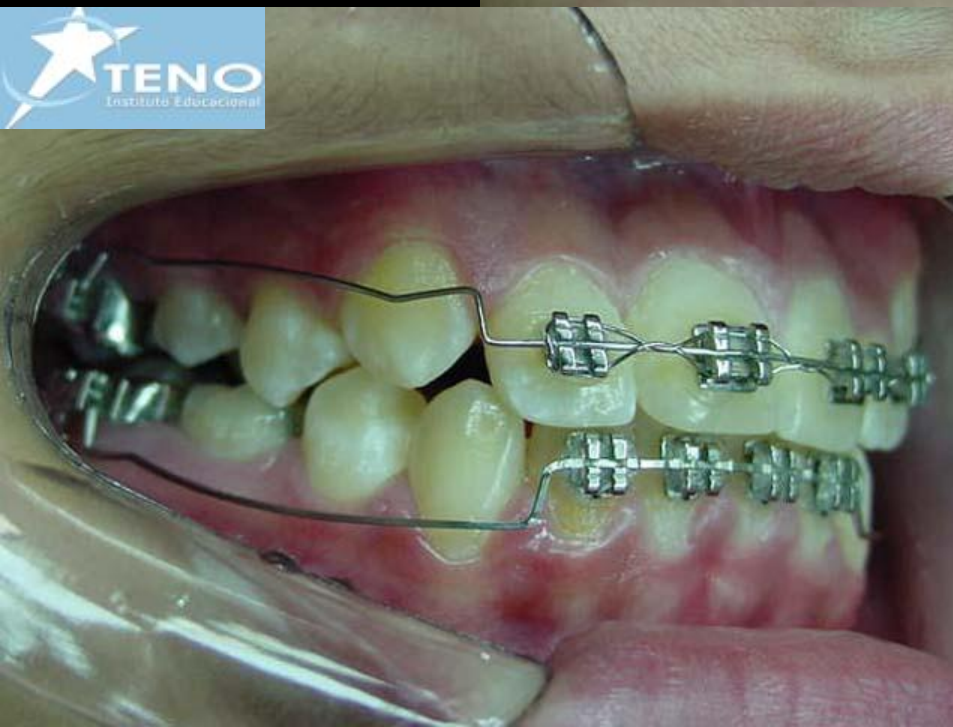
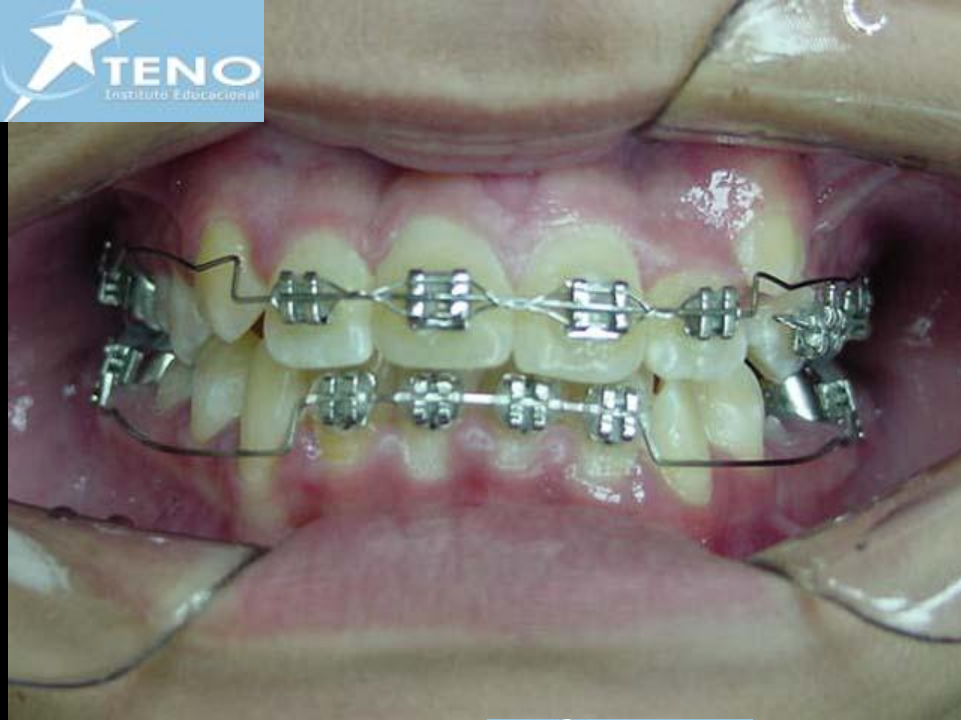


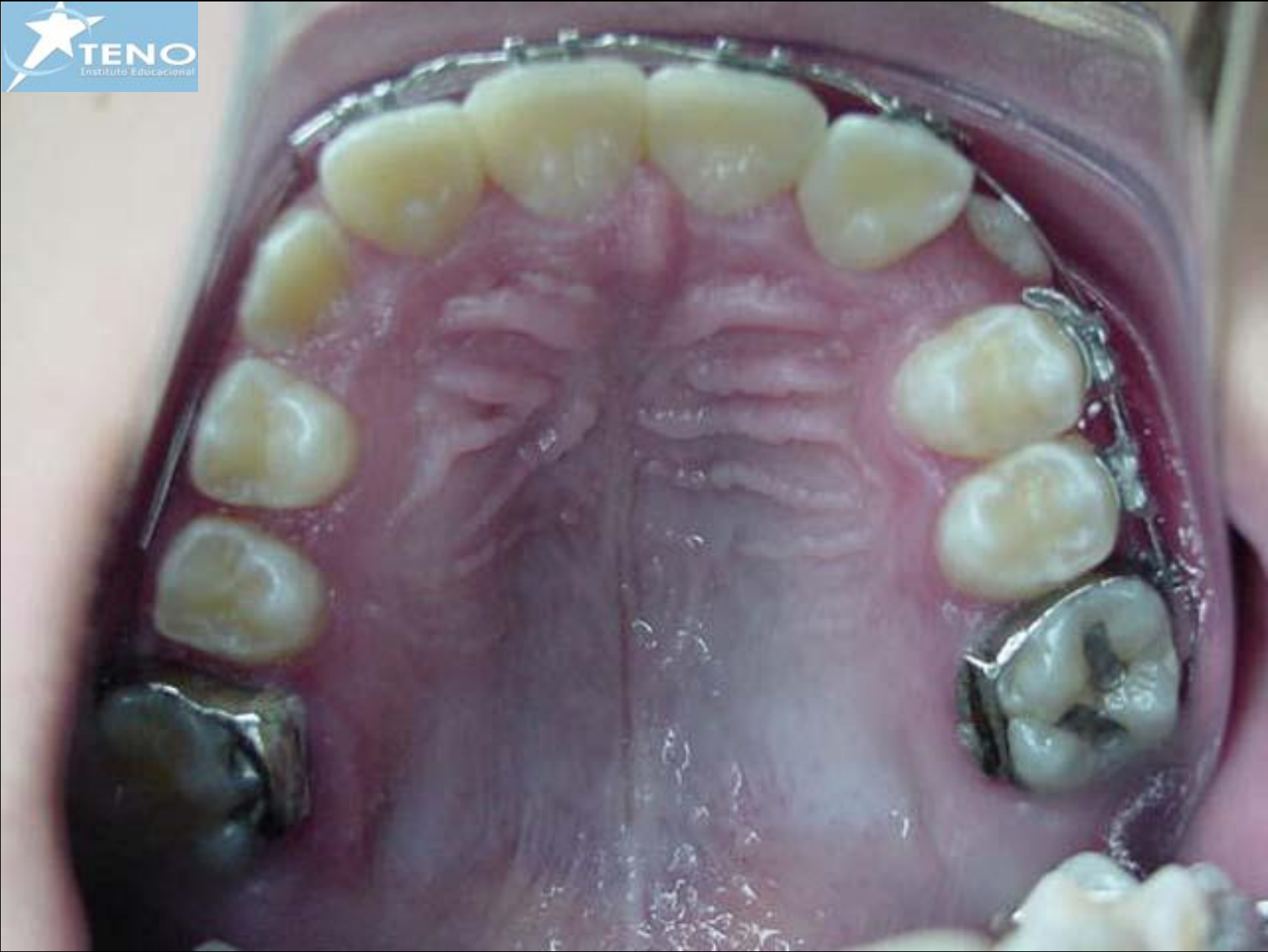


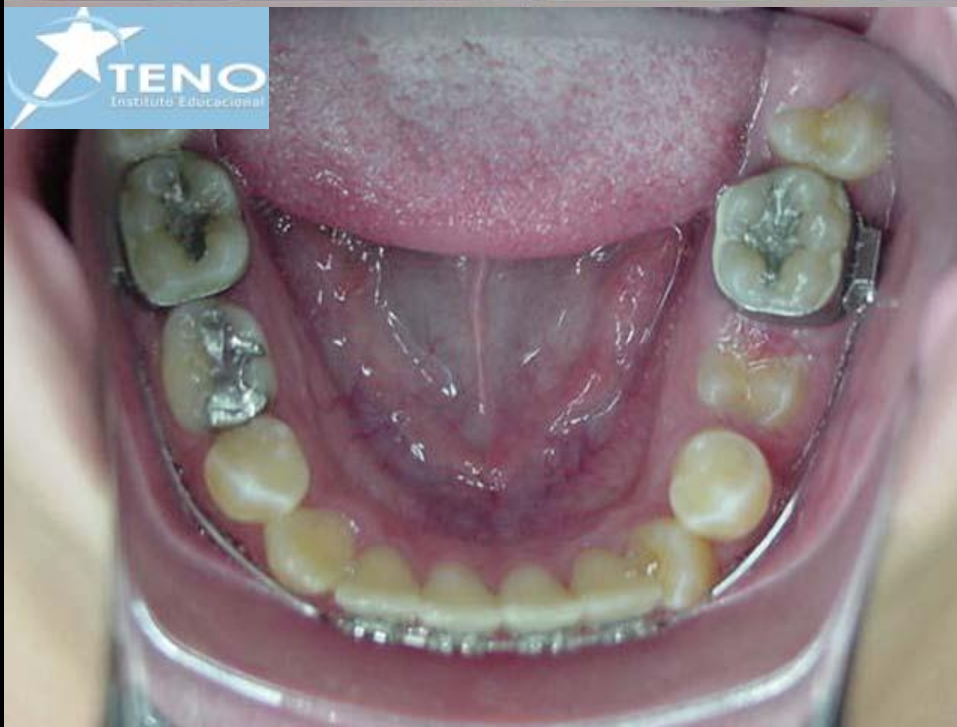
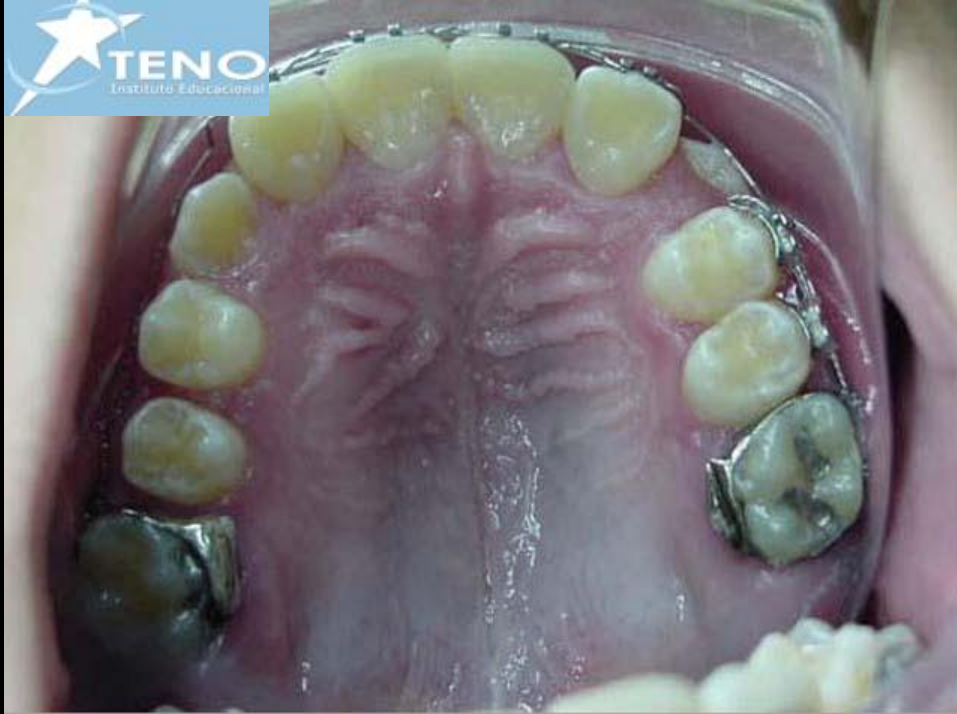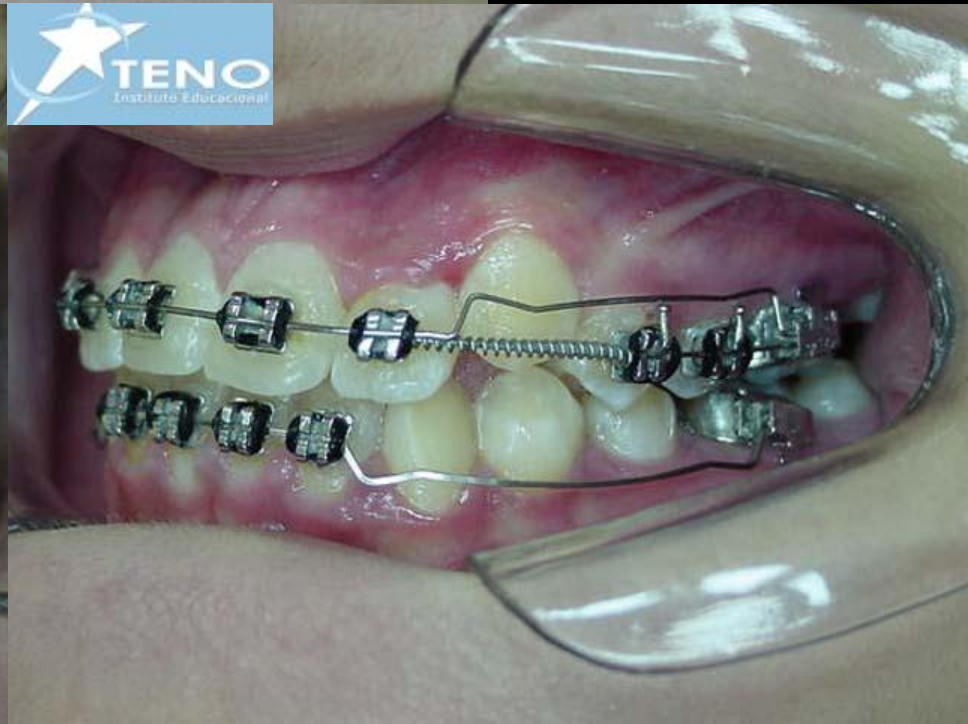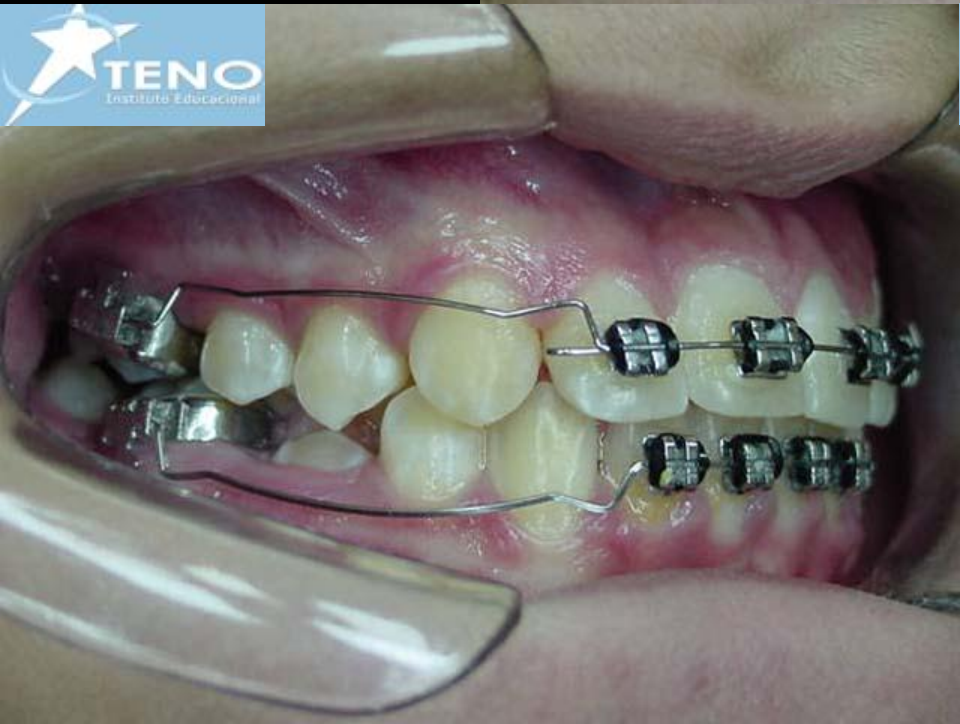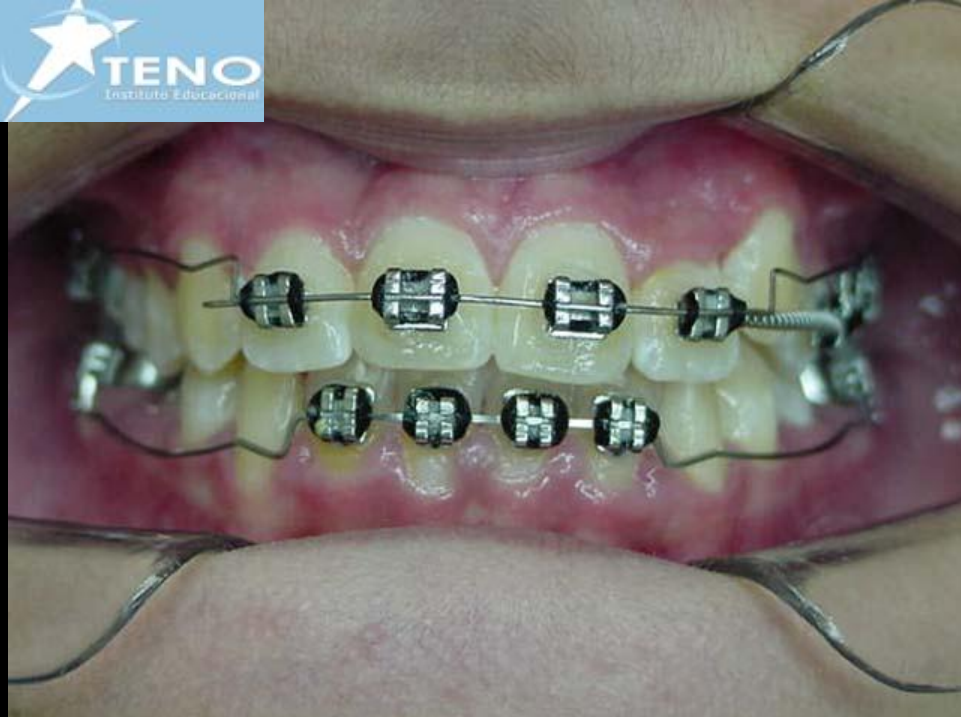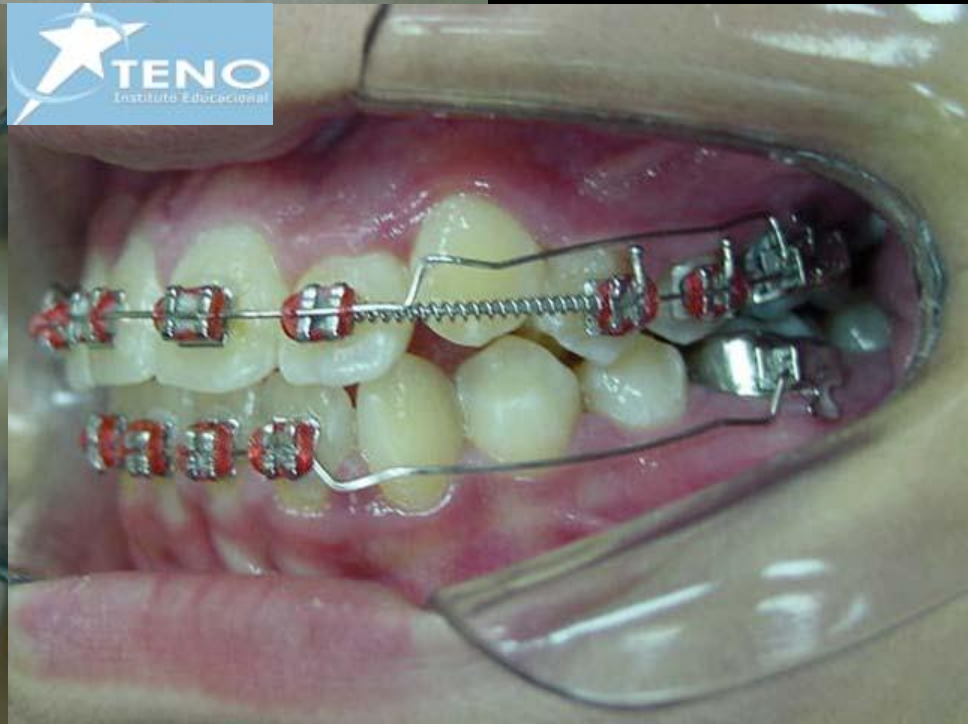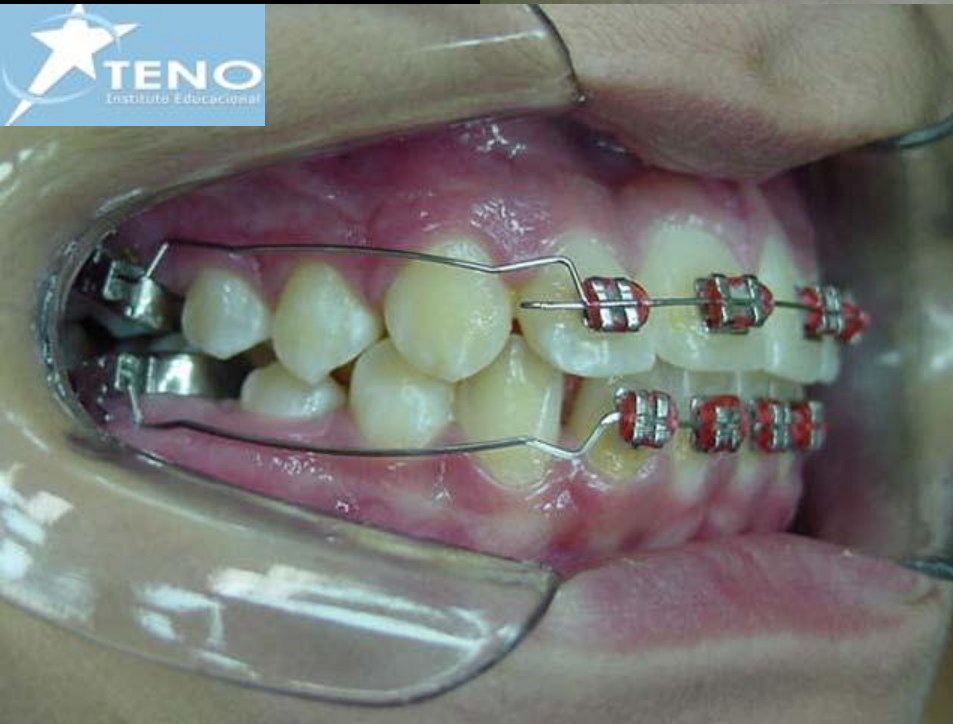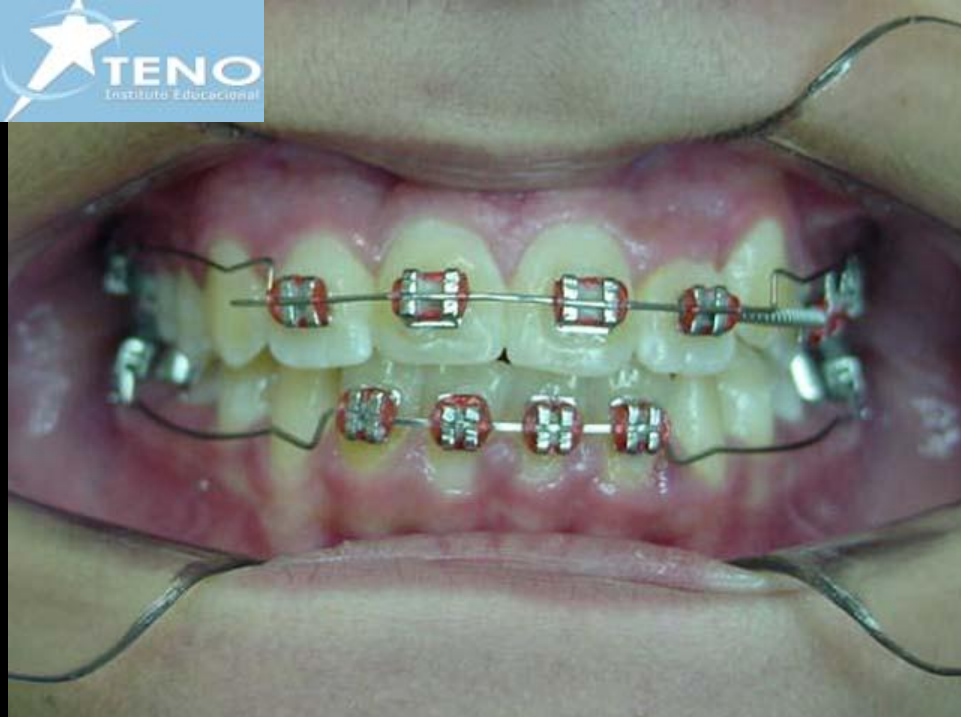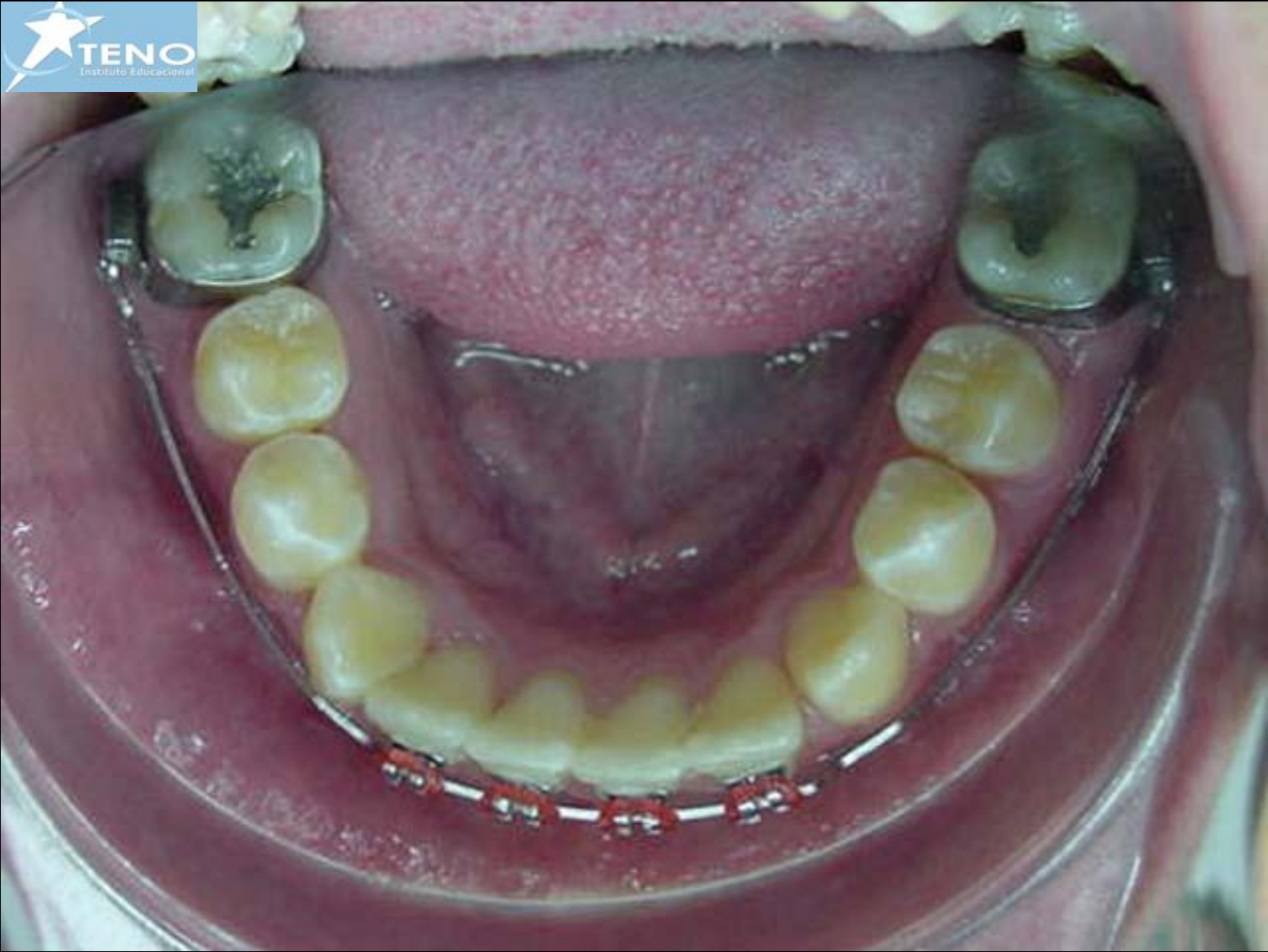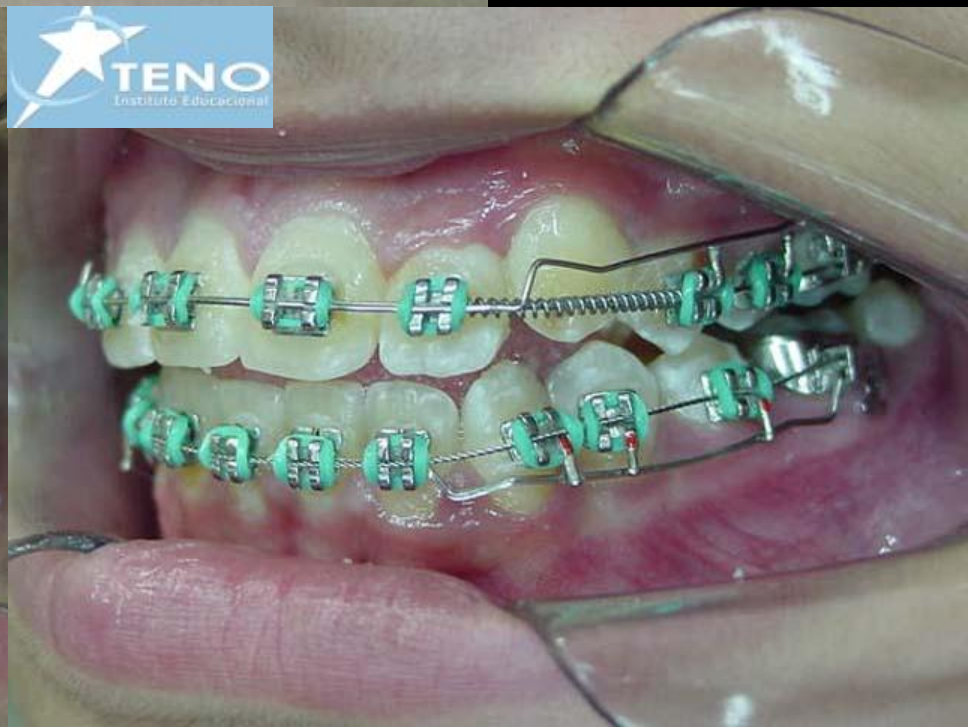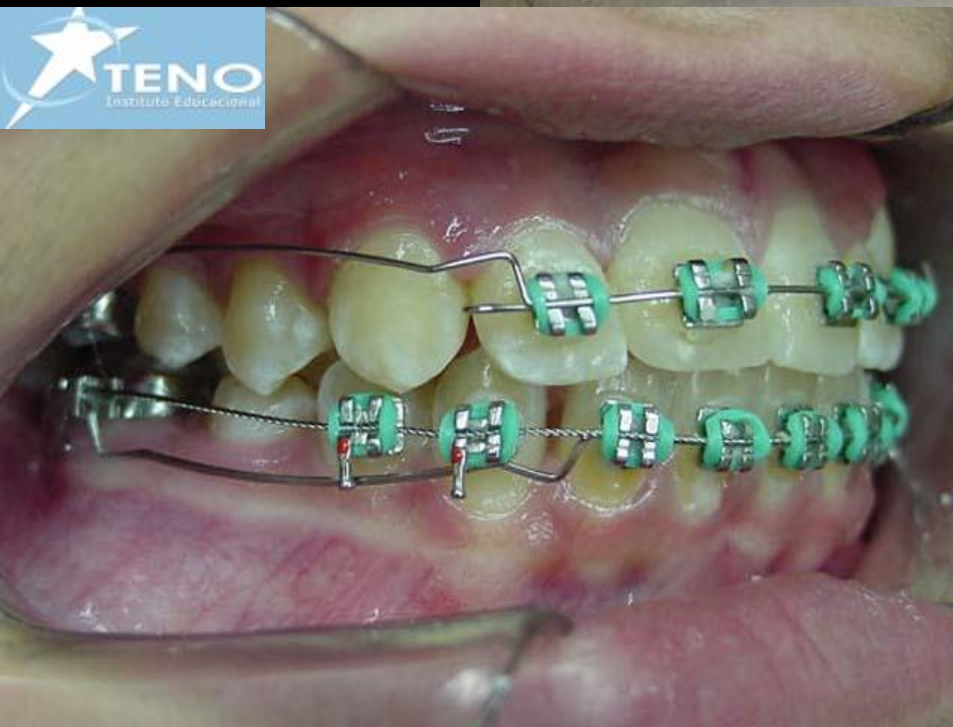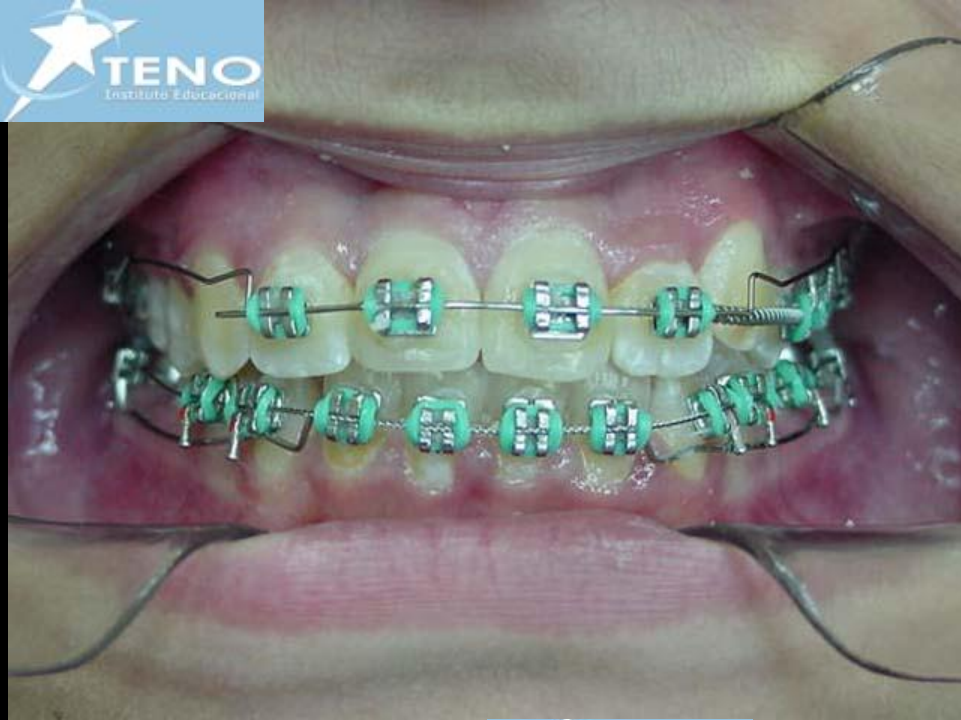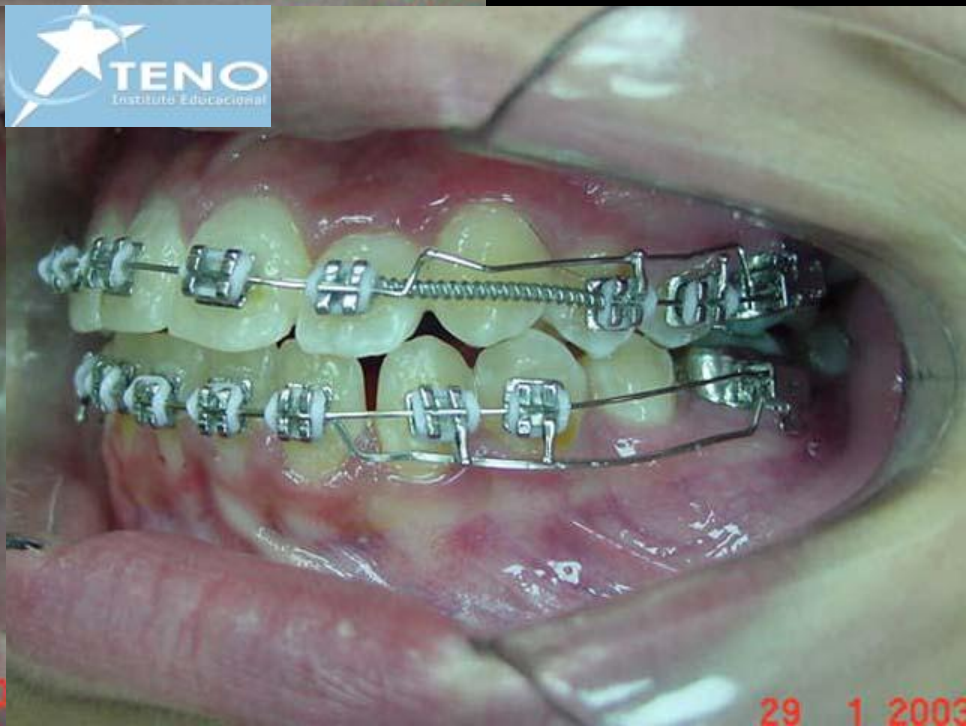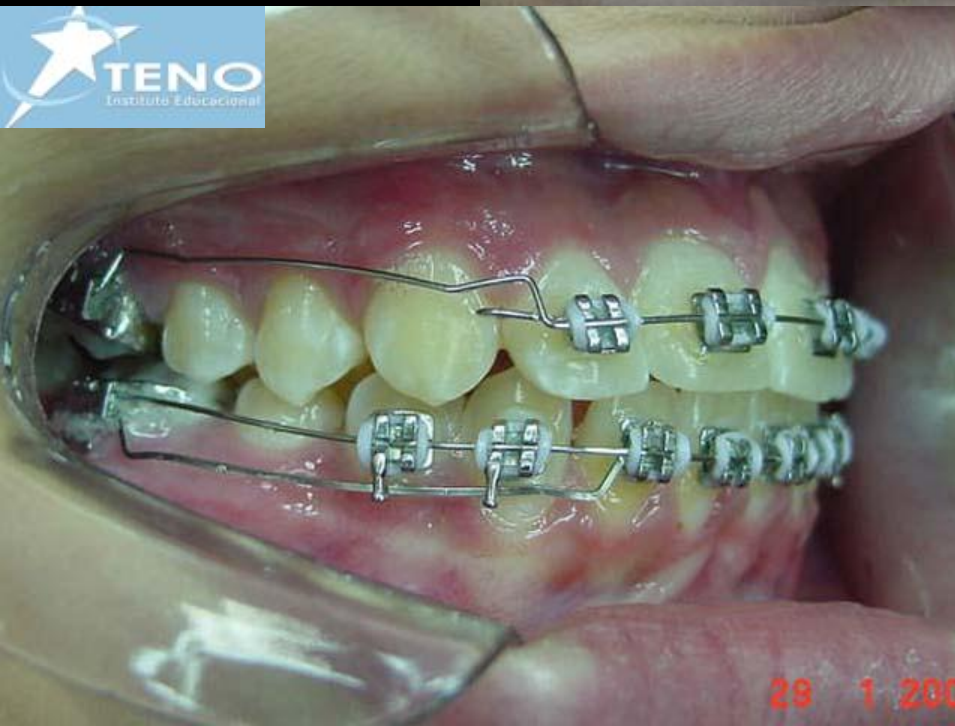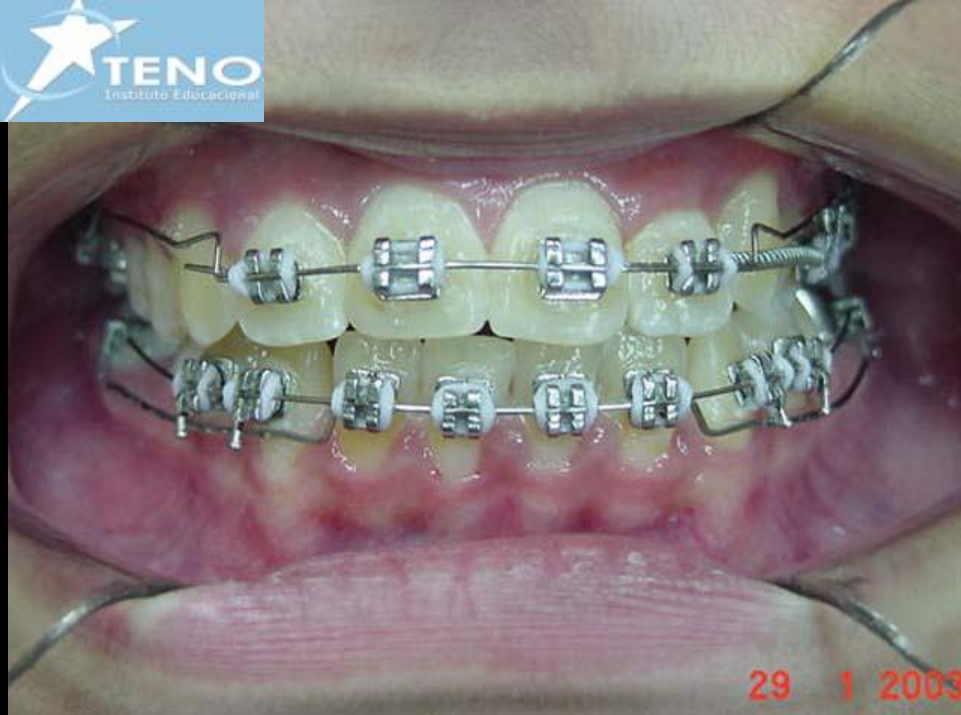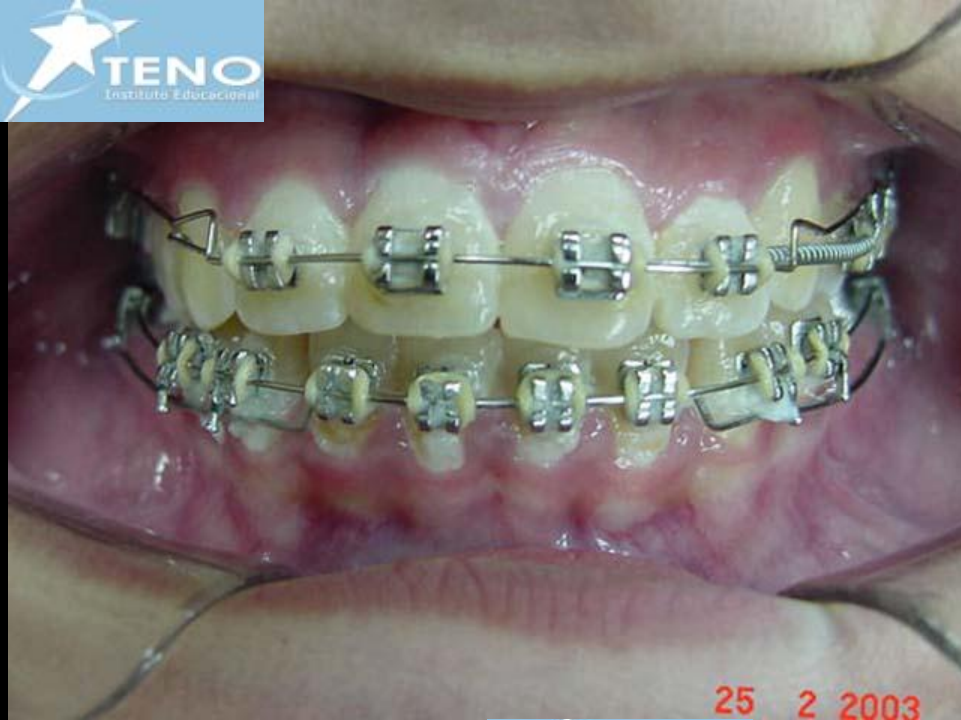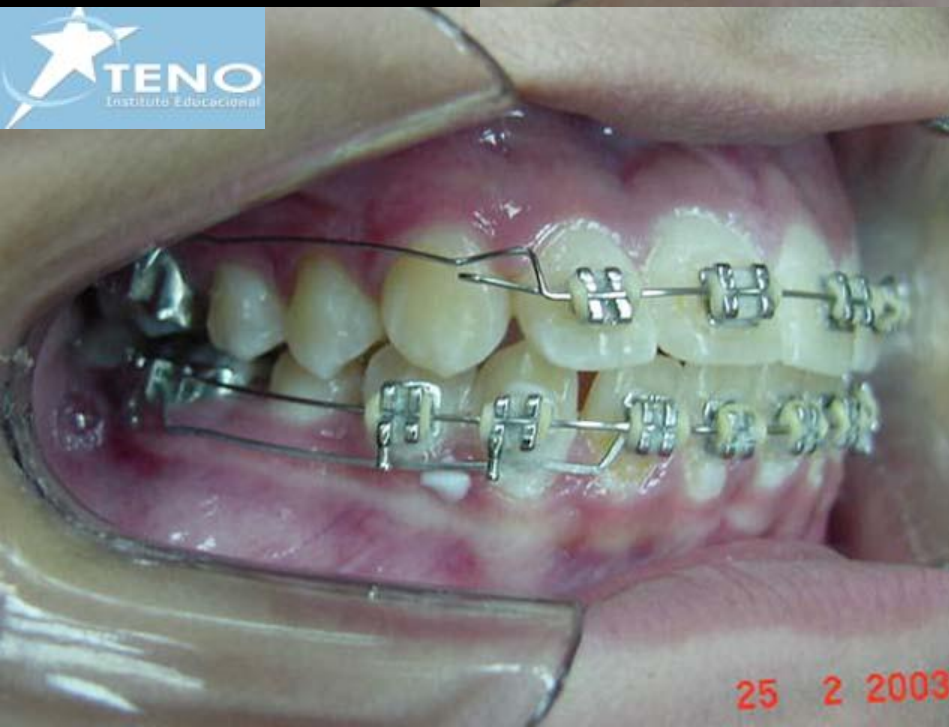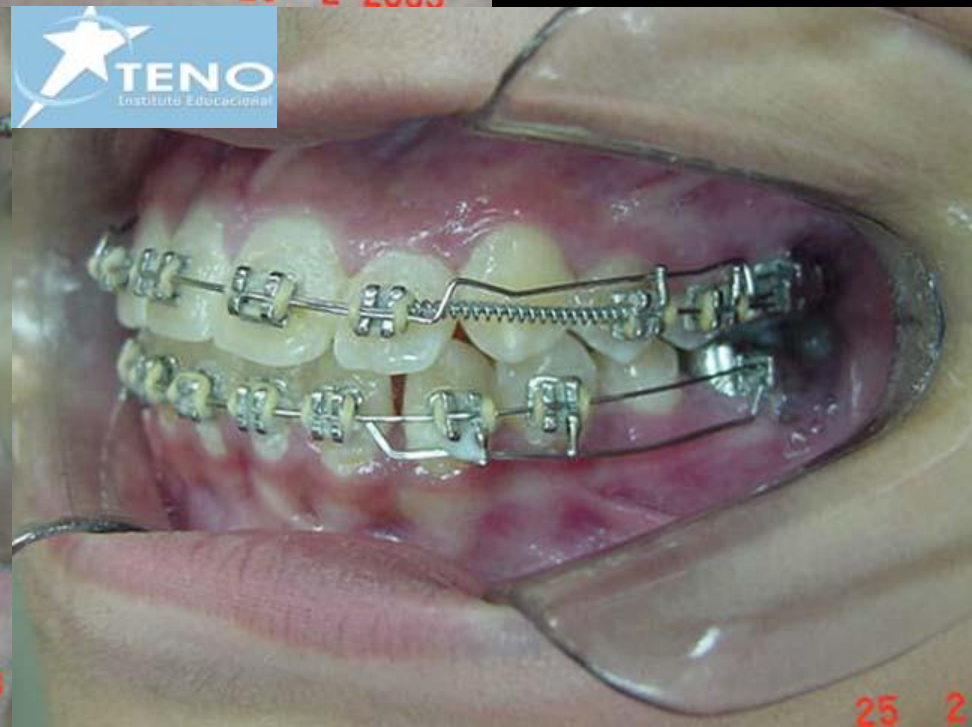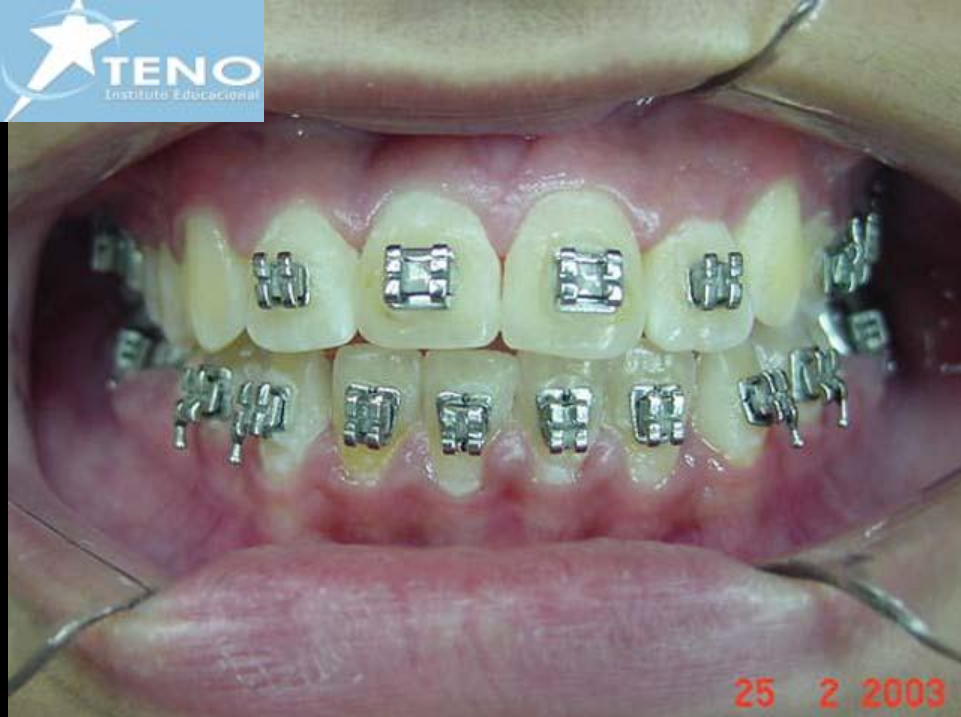25 2 2003



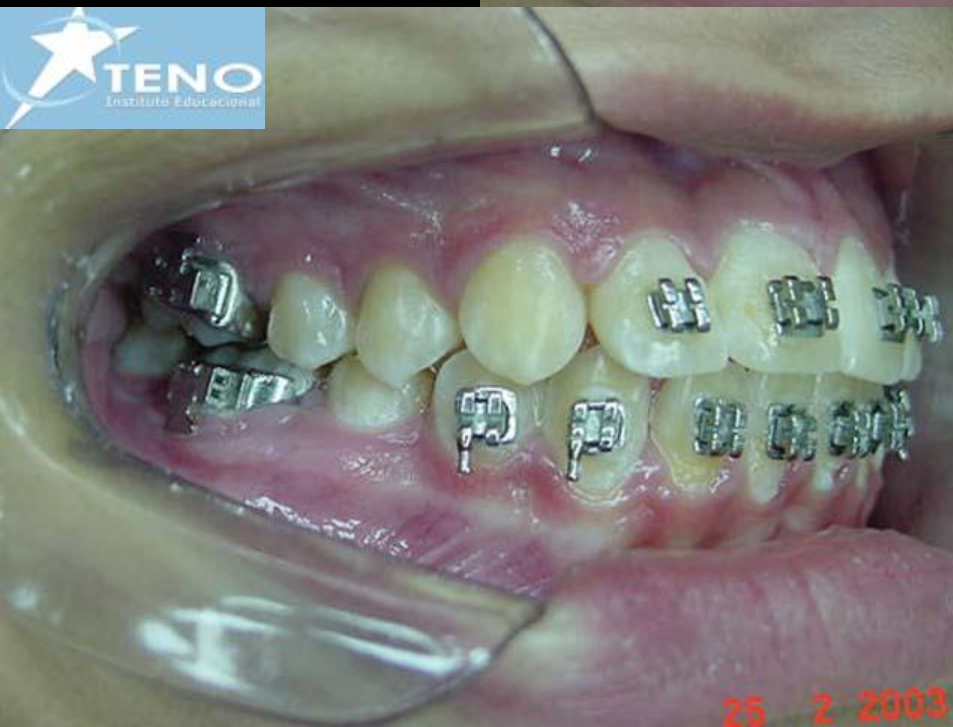25 2 2003



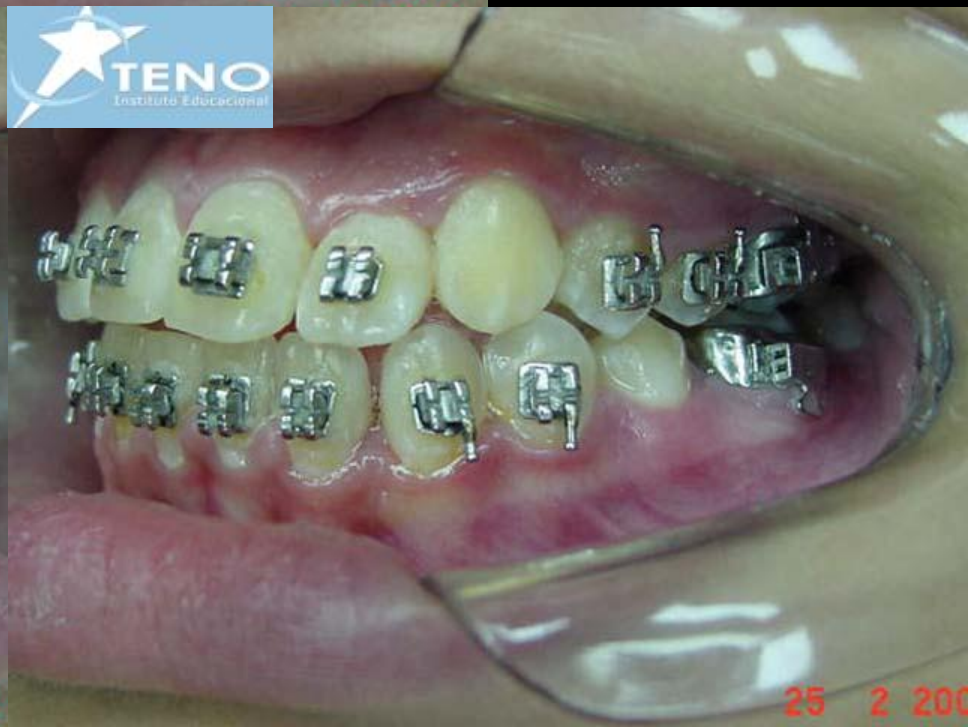25 2



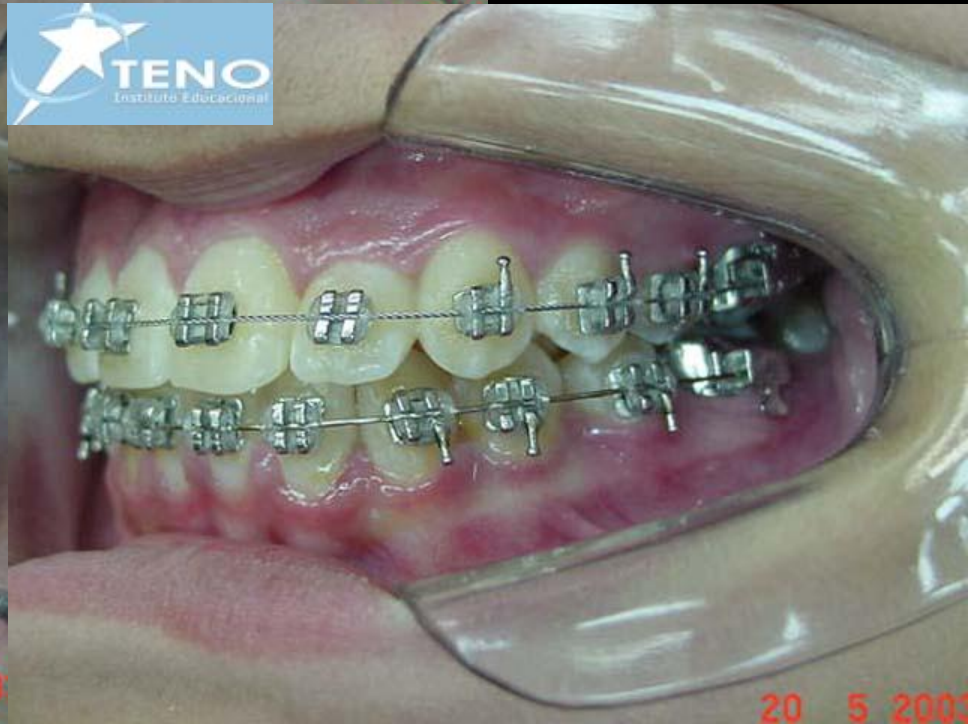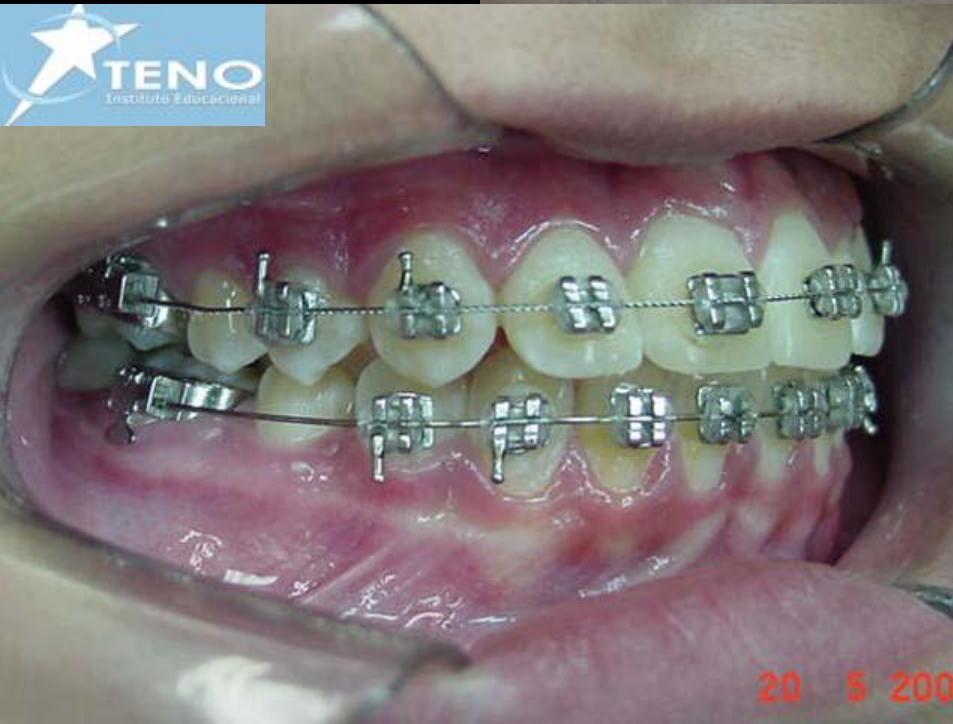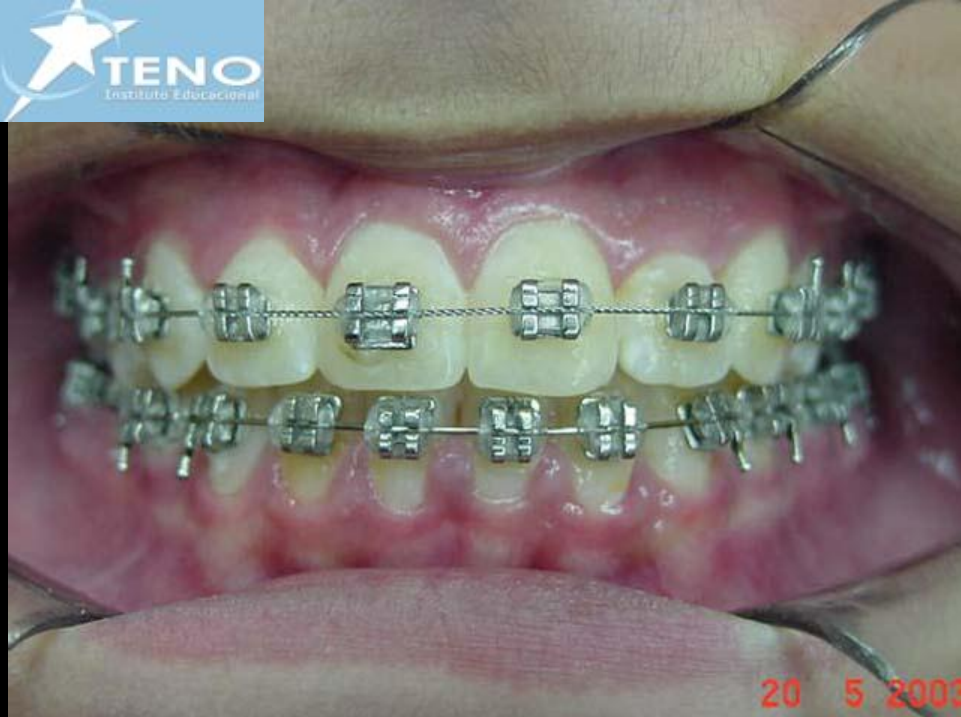25 2 2003

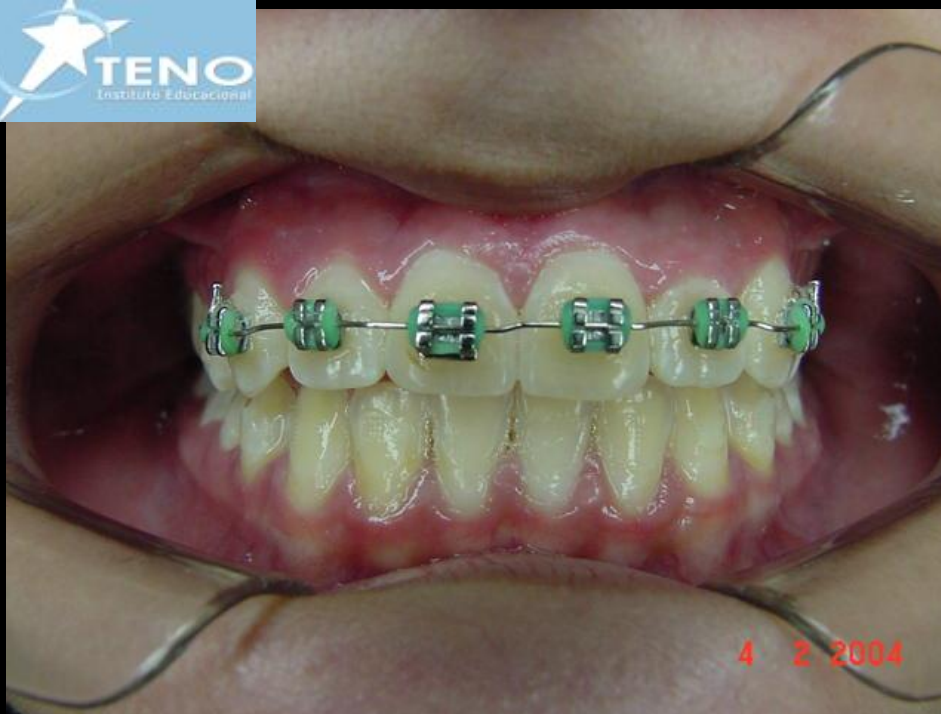

25 2 2003

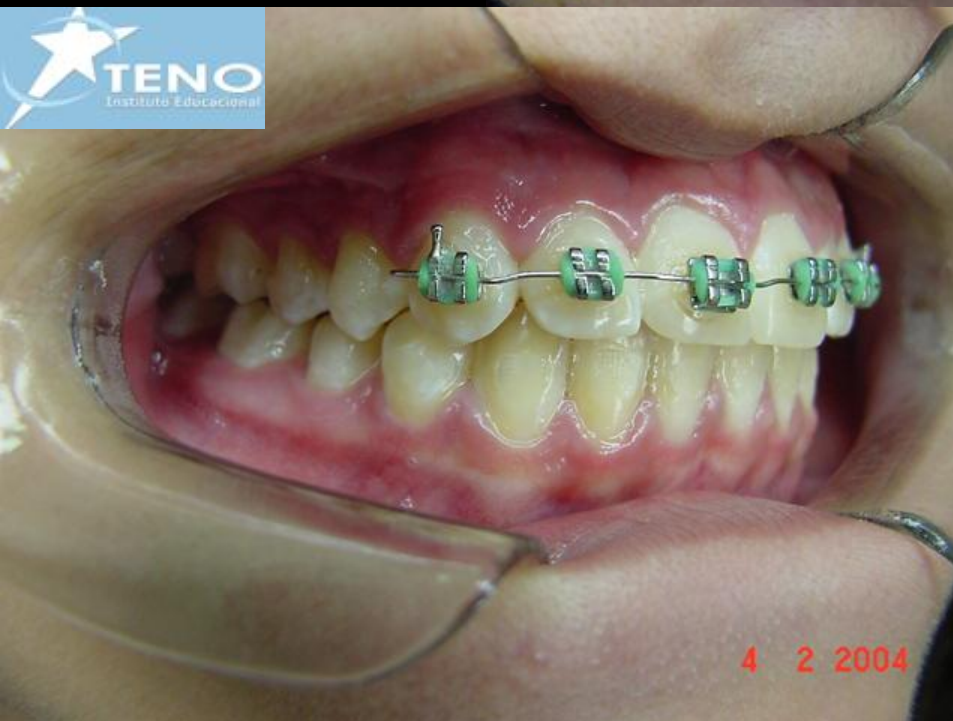

25 2 2003

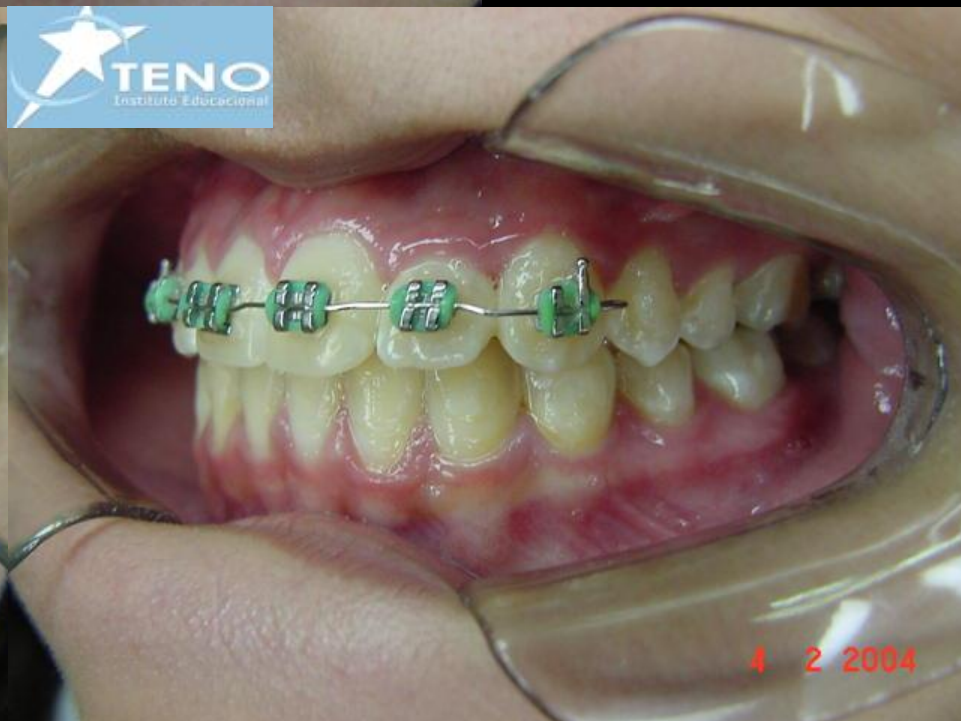



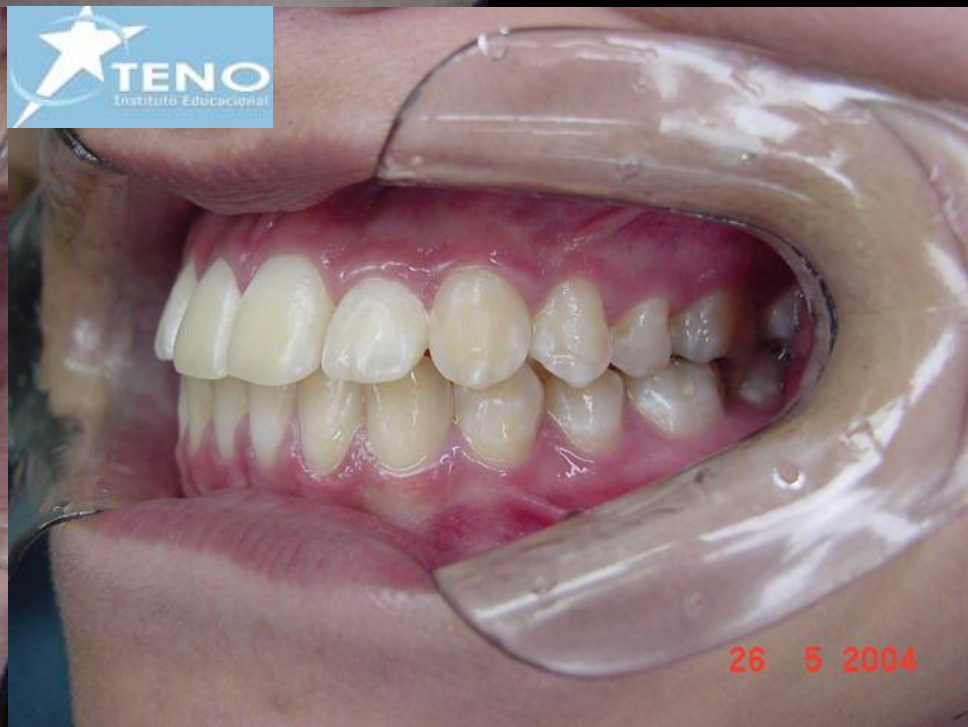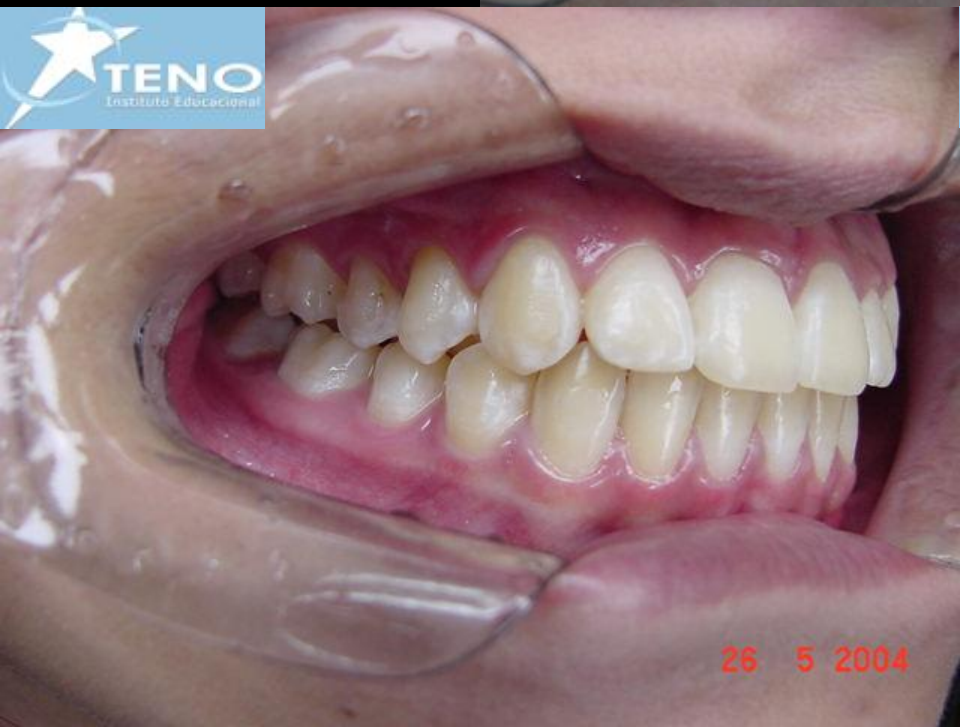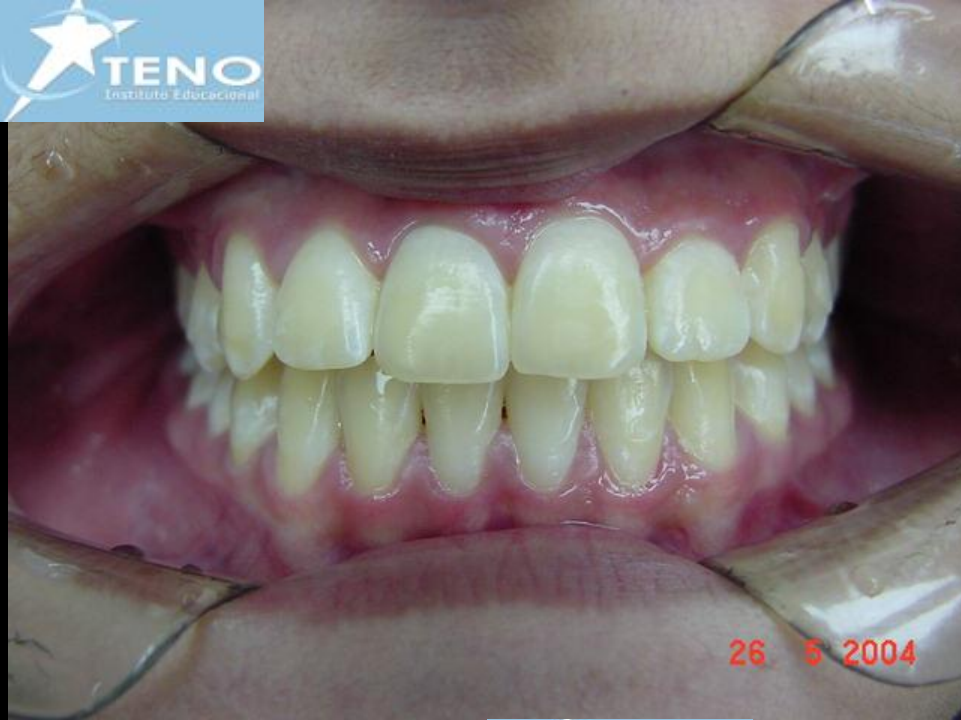4 2 2004



4 2 2004



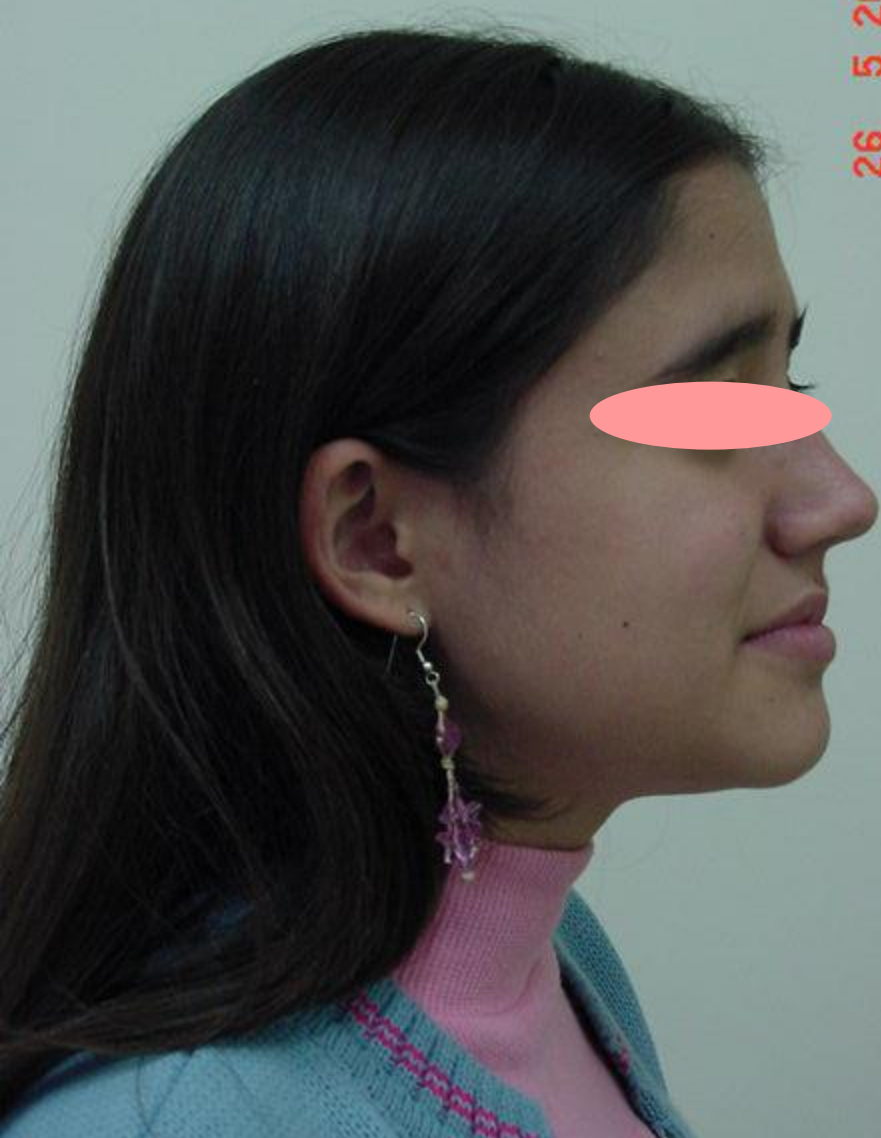4 2 2004



26 5 2004



26 5 2004



26 5 2004















