

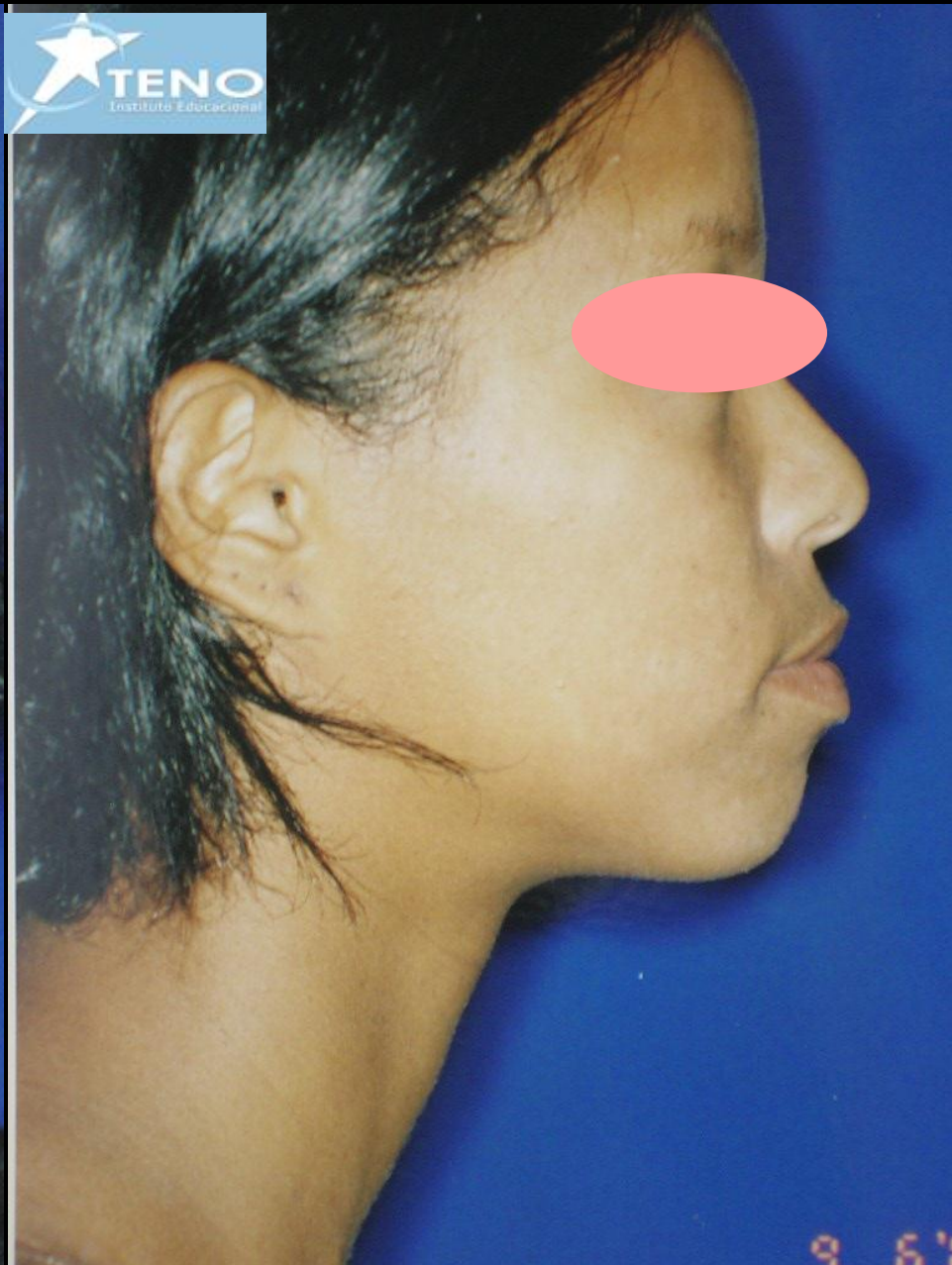
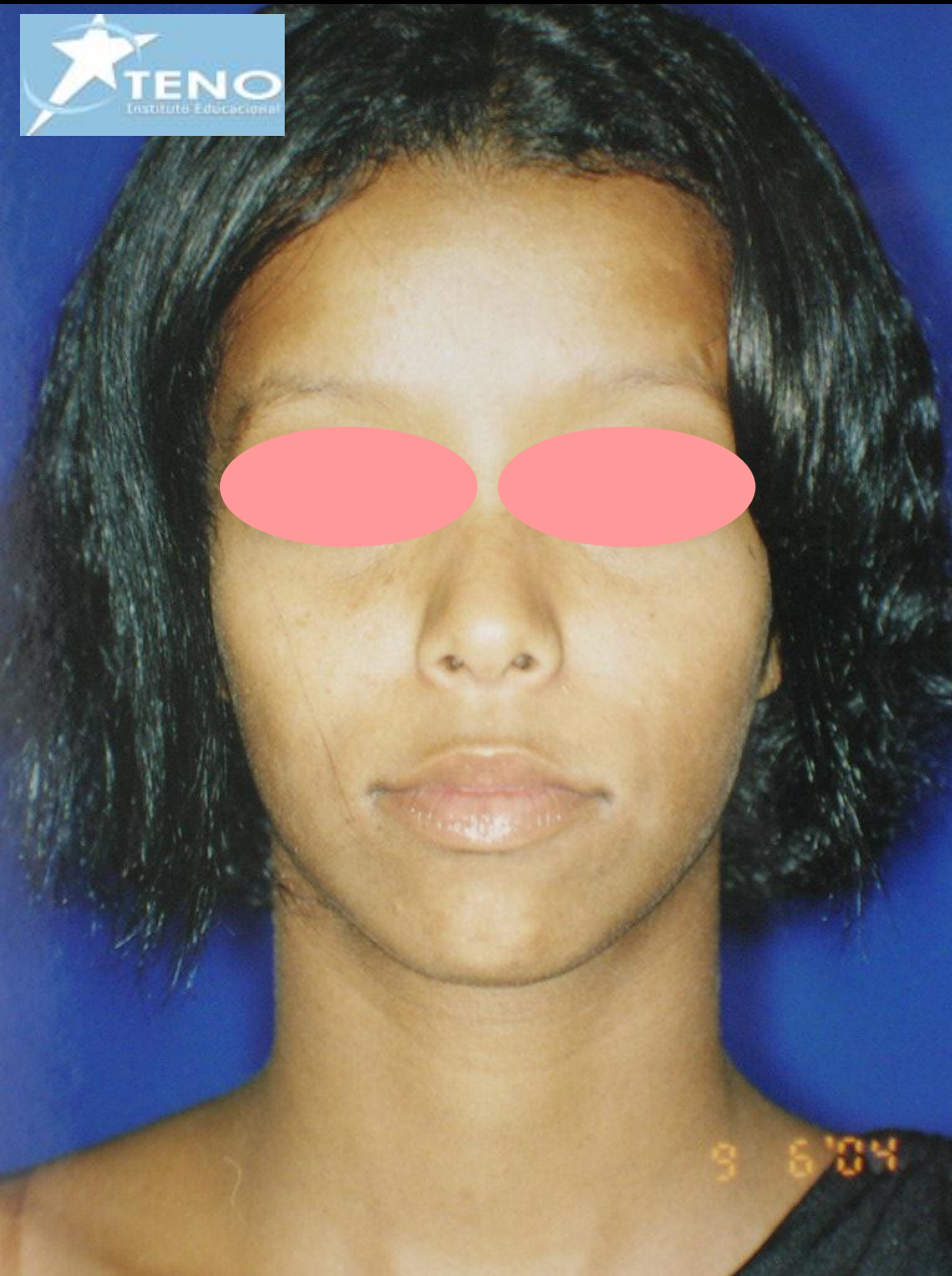
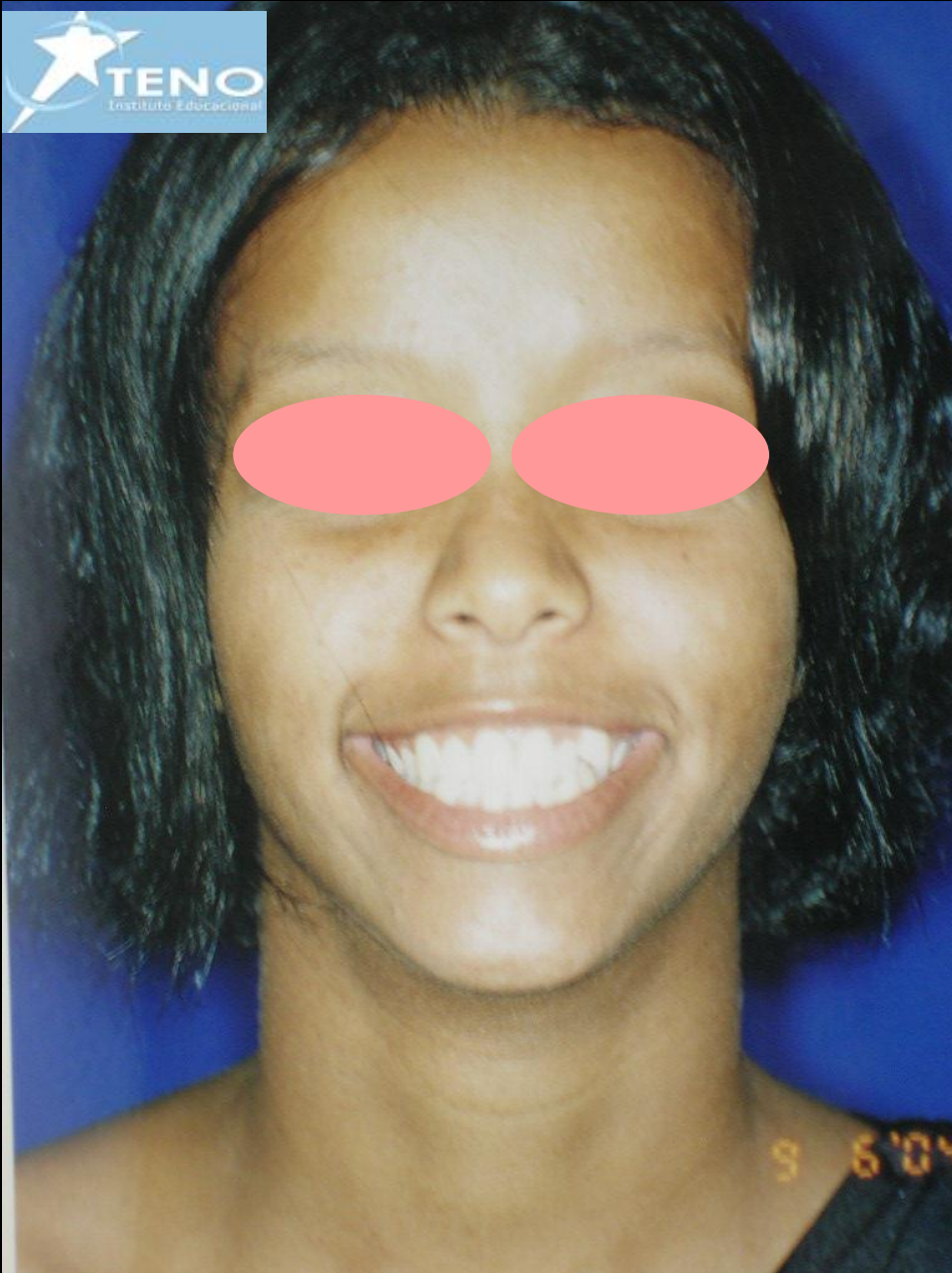Caso cedido pelo Prof. Dr. Artênio Garbin

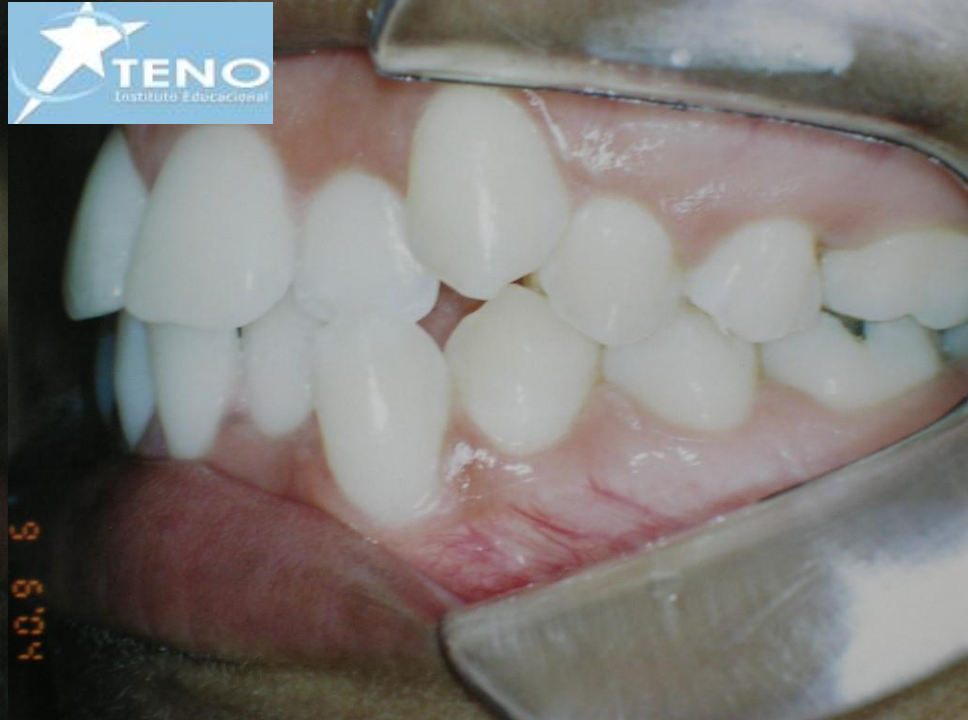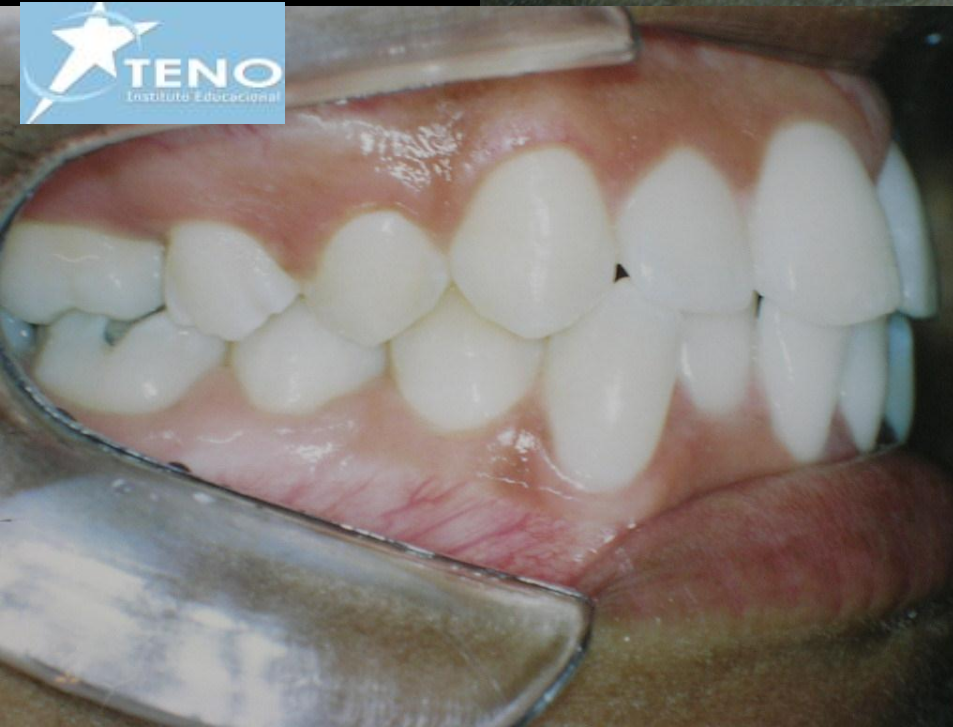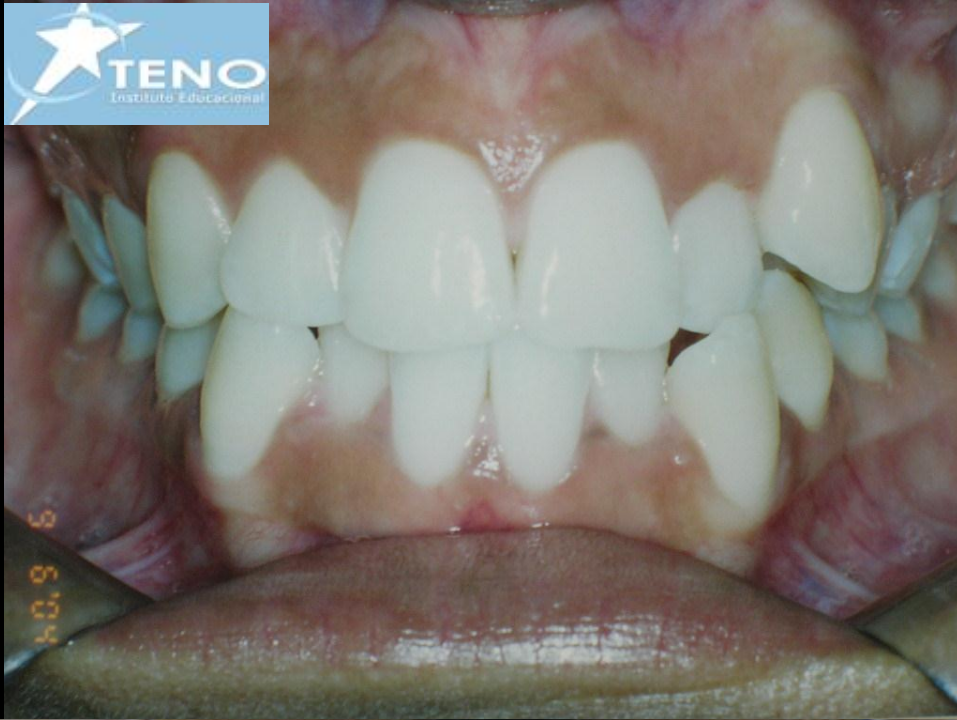Especialista em Ortodontia e Ortopedia Facial

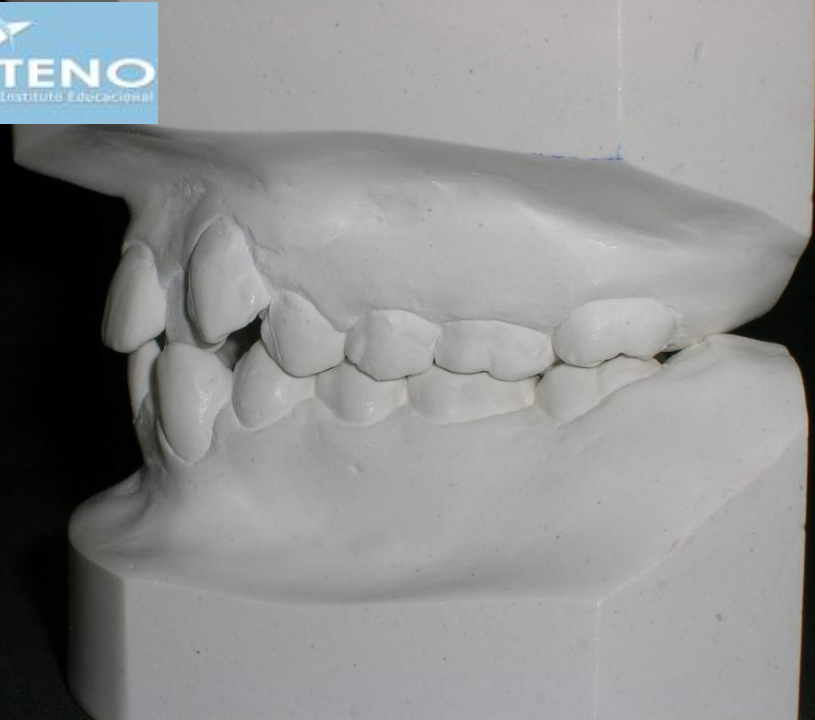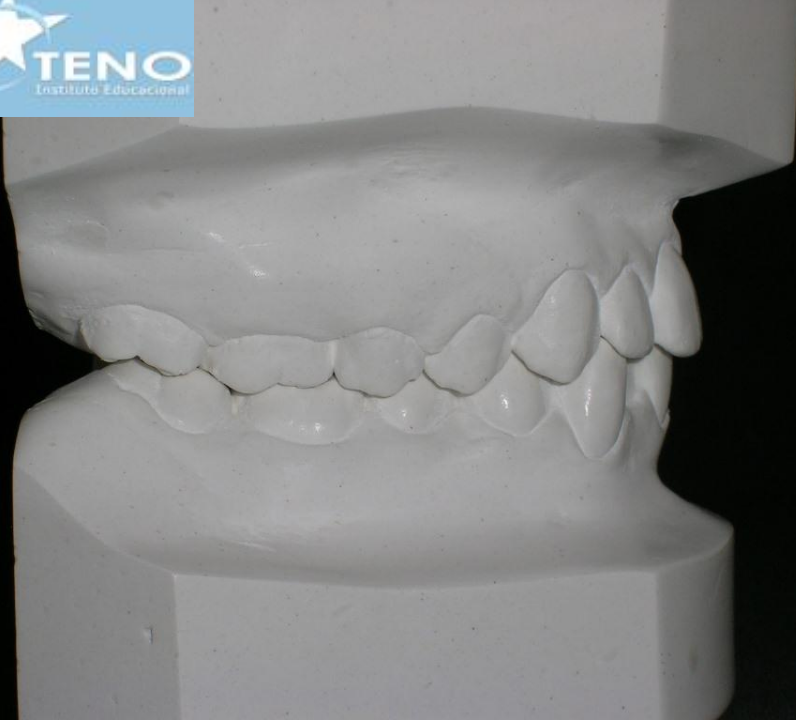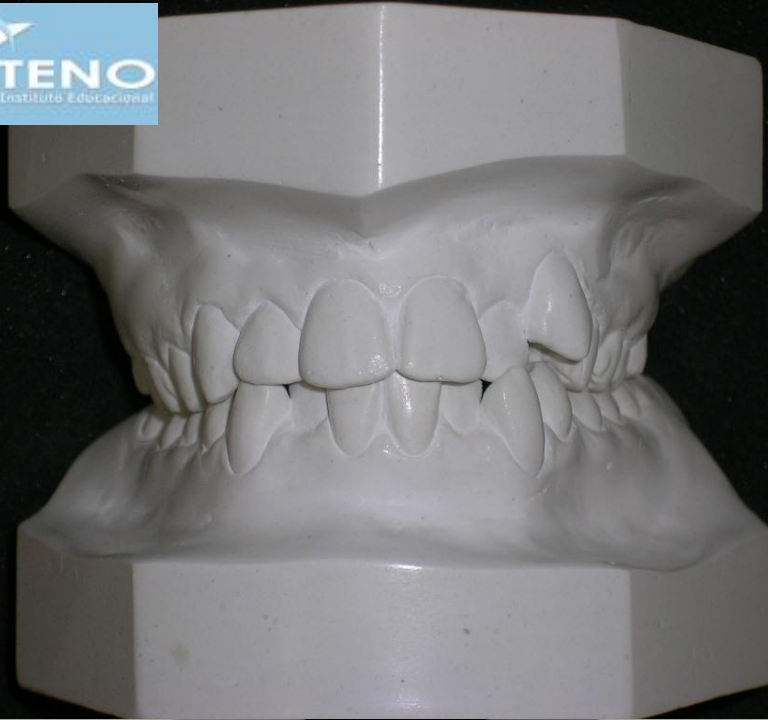- Mestre em Ortodontia e Ortopedia Facial - UNICAMP
- Doutor em Ortodontia e Ortopedia Facial - UNICAMP
- Professor convidado do curso de Especialização em Ortodontia e Ortopedia Facial da Universidade Cruzeiro do Sul.
- Professor convidado do curso de Atualização em Ortodontia e Ortopedia Facial da ABO - Regional Araçatuba
- Professor convidado do curso de Especialização em Ortodontia e Ortopedia Facial da ABO - Regional Araçatuba
- Professor Adjunto da Faculdade de Odontologia de Araçatuba - UNESP
- Professor de Ortodontia do Programa de Pós-graduação em Odontologia Preventiva e Social -FOA UNESP
- Coordenador da Pós-graduação de Odontologia Preventiva e Social - UNESP
- Presidente da ABO - Regional Araçatuba

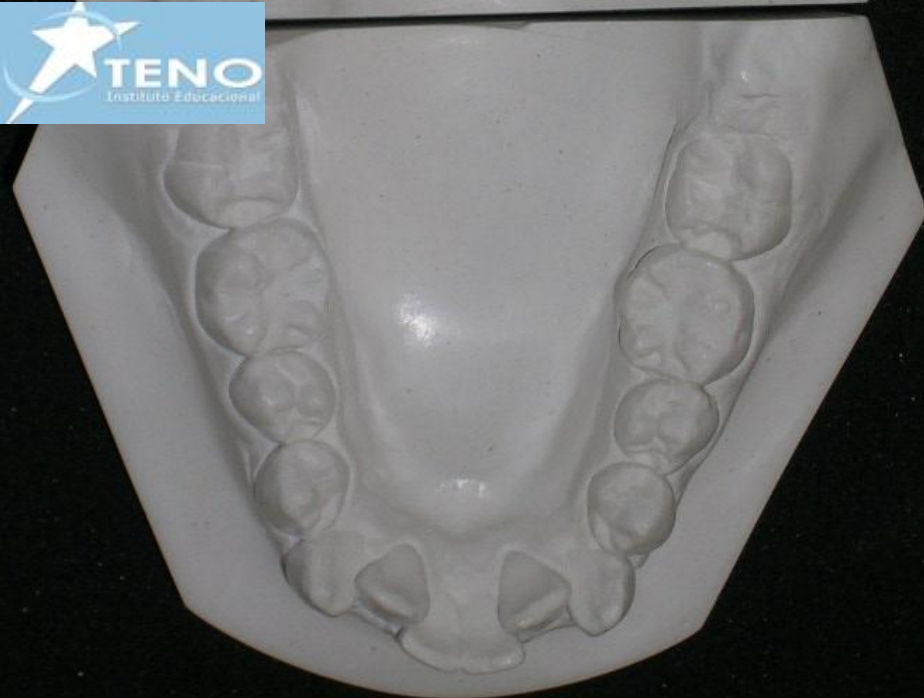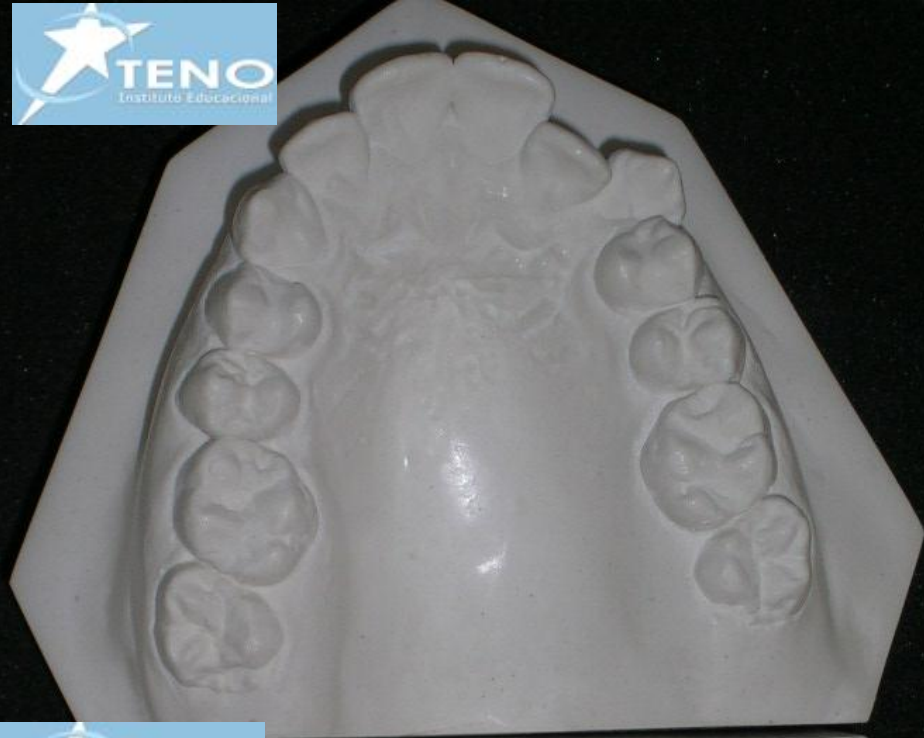Classe I apinhamento severo,
bi-protrusão tratado sem extração

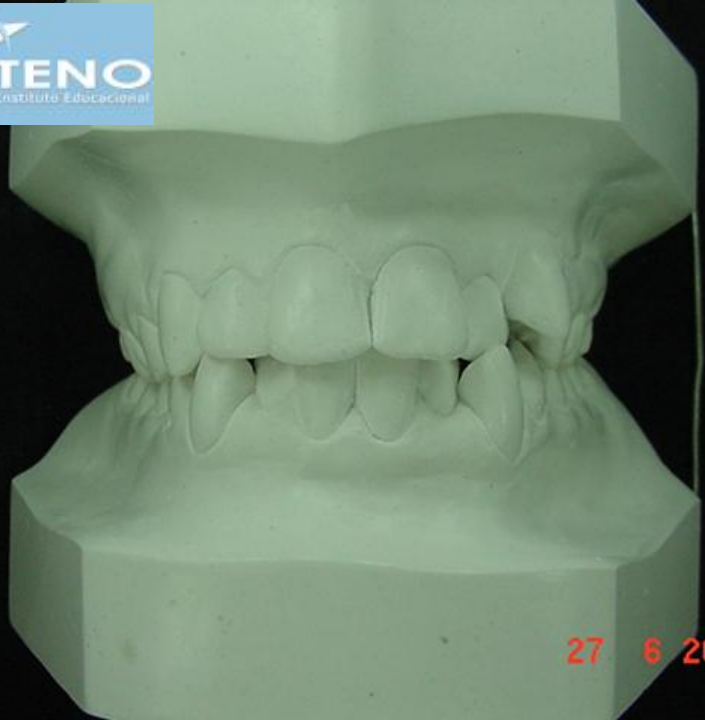




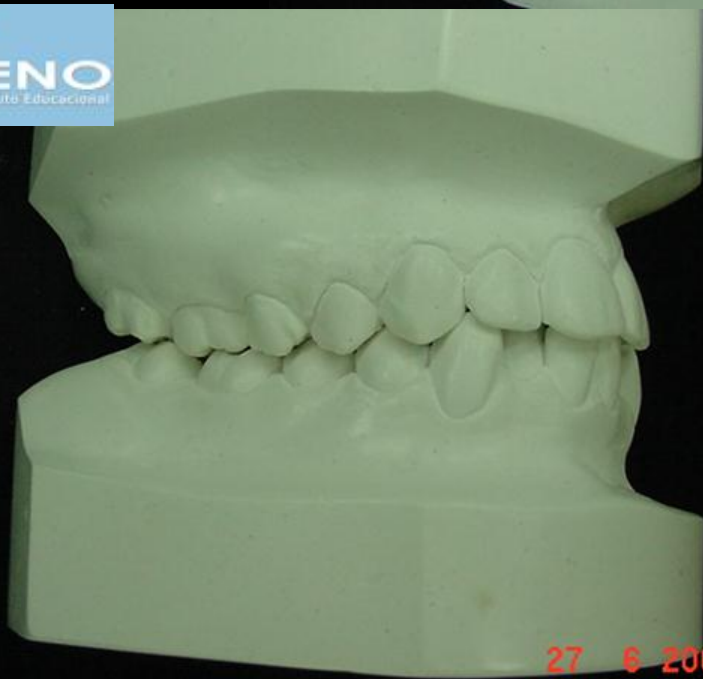




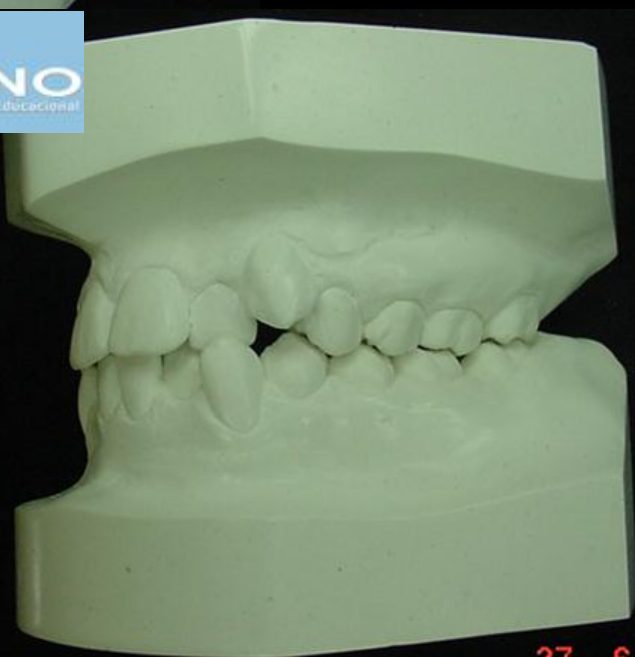

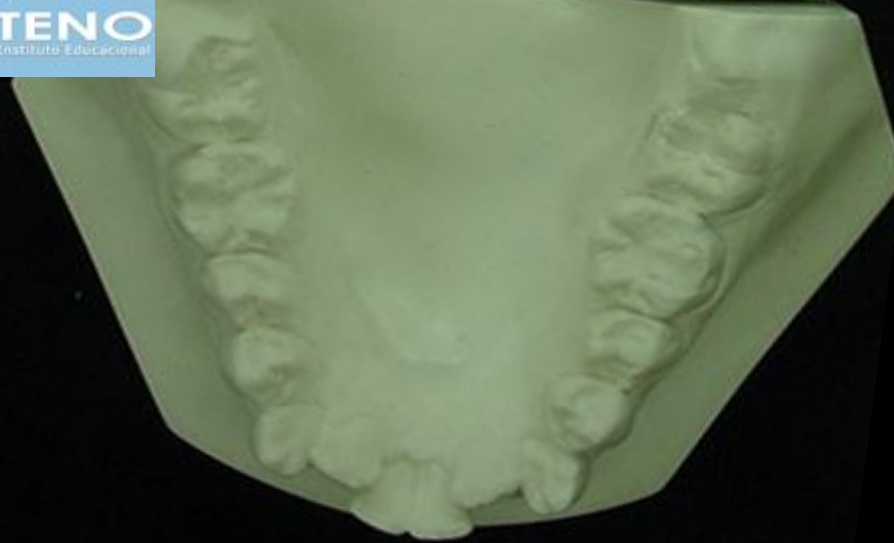

27 6 2005



27 6 2005

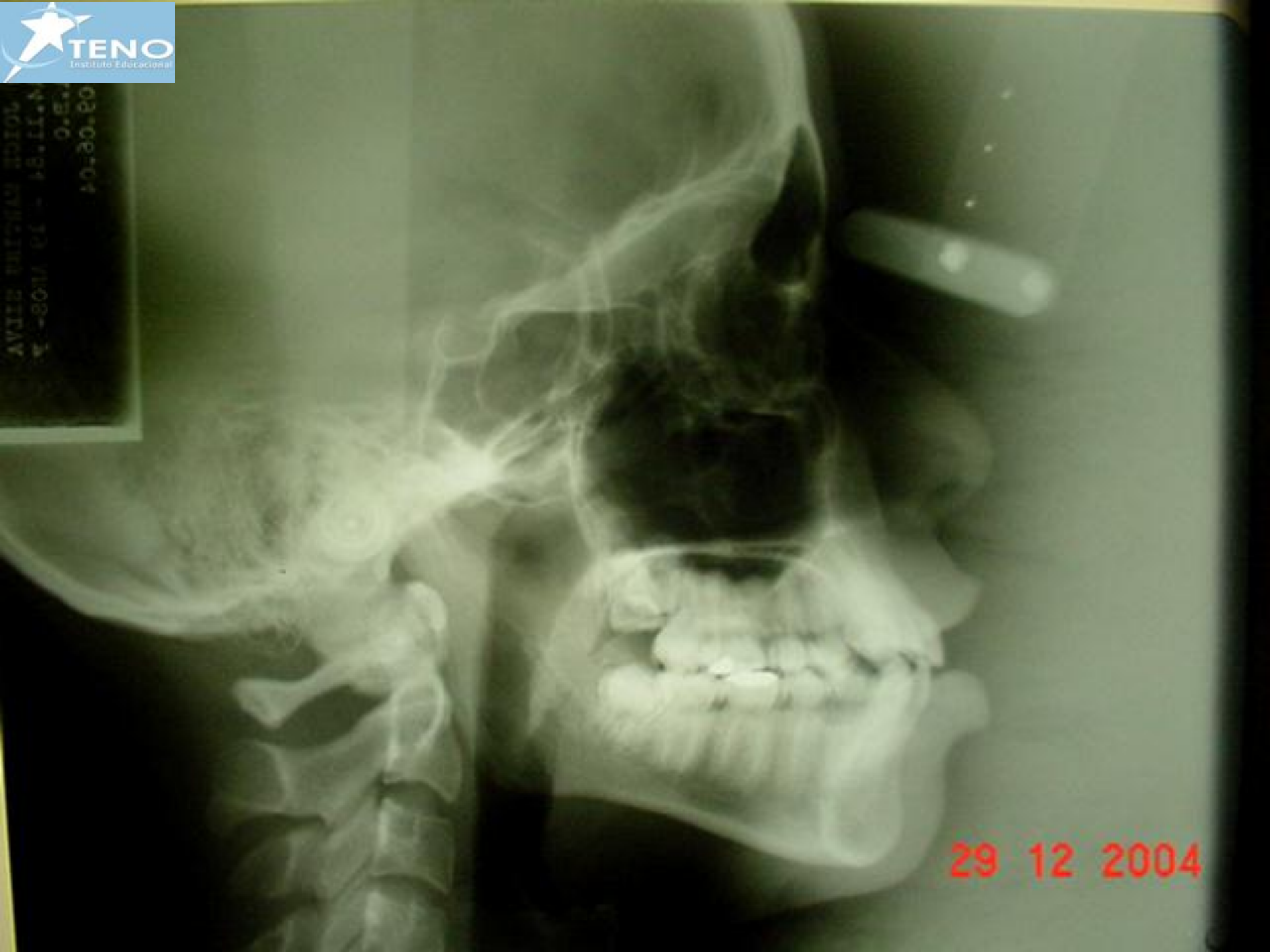

27 6 2005



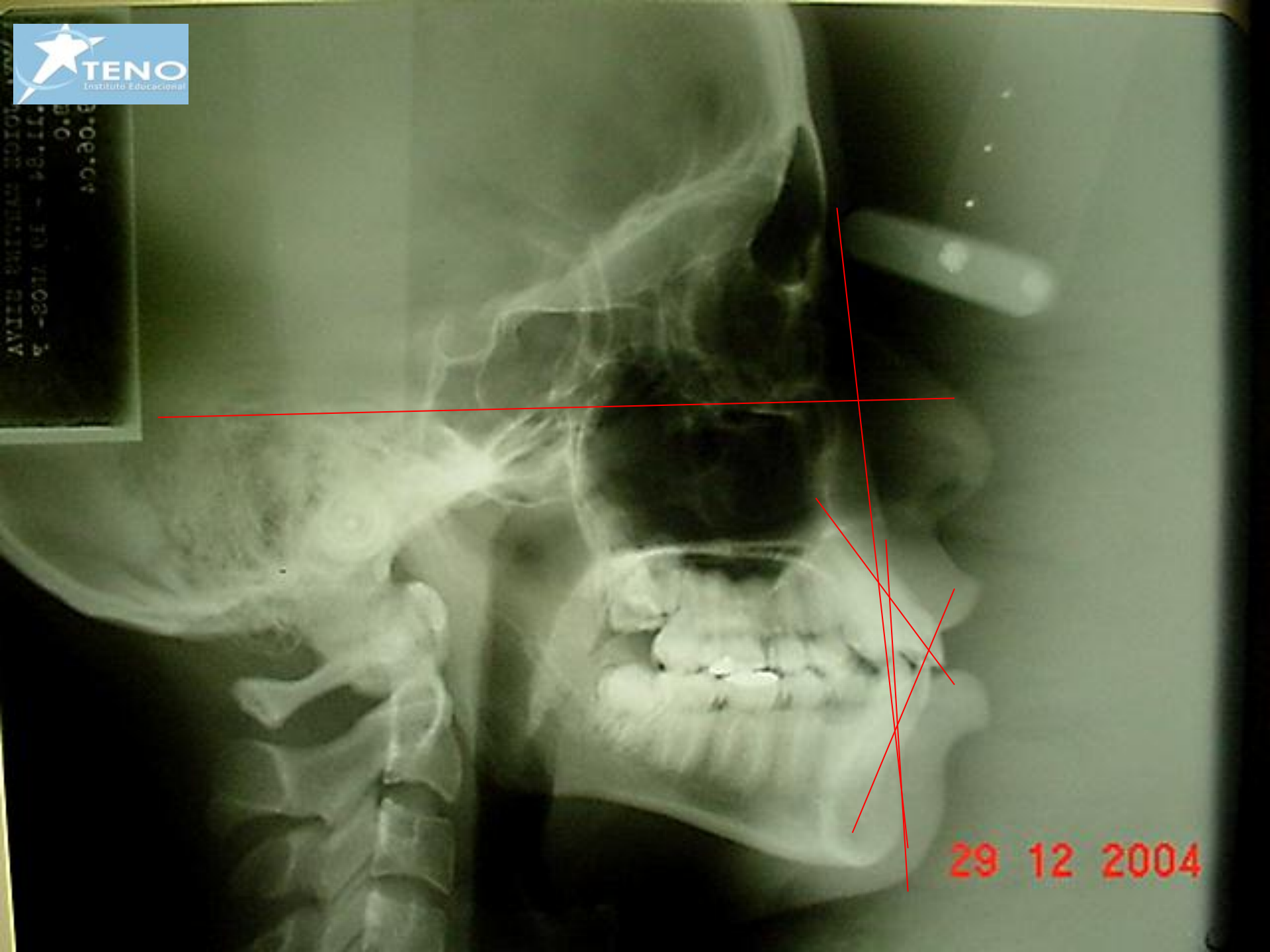27 6 2005

AVILA PAUL, AN UNIDOL
PACIENTE Nº 108-
v - 807 el - 18.11.8
0.52.
10.20.04

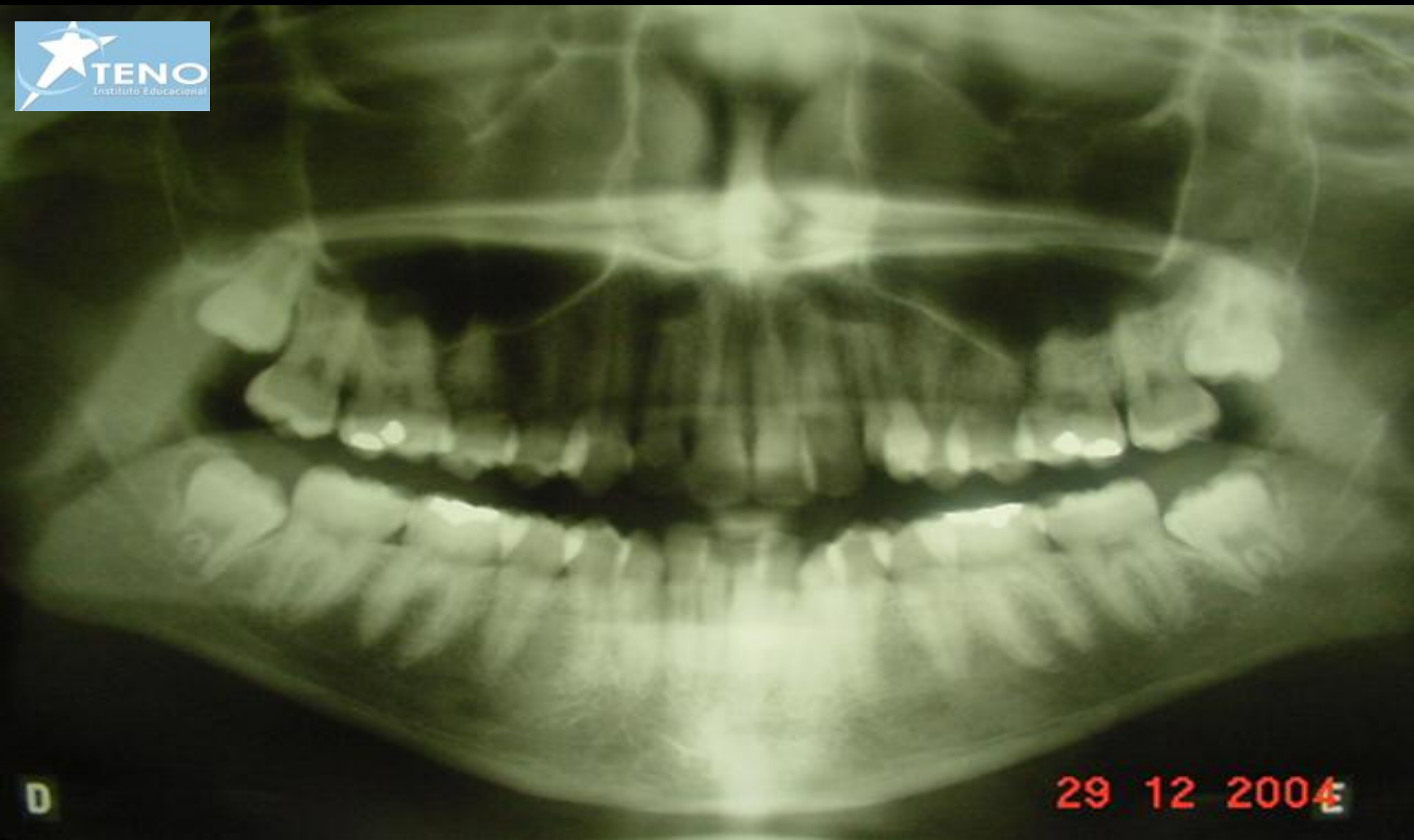


29 12 2004

AVILA PHILIPAS 201001
11.8.11. 10.103-3
-3017 01 - 18.11.
0.8
10.20.0

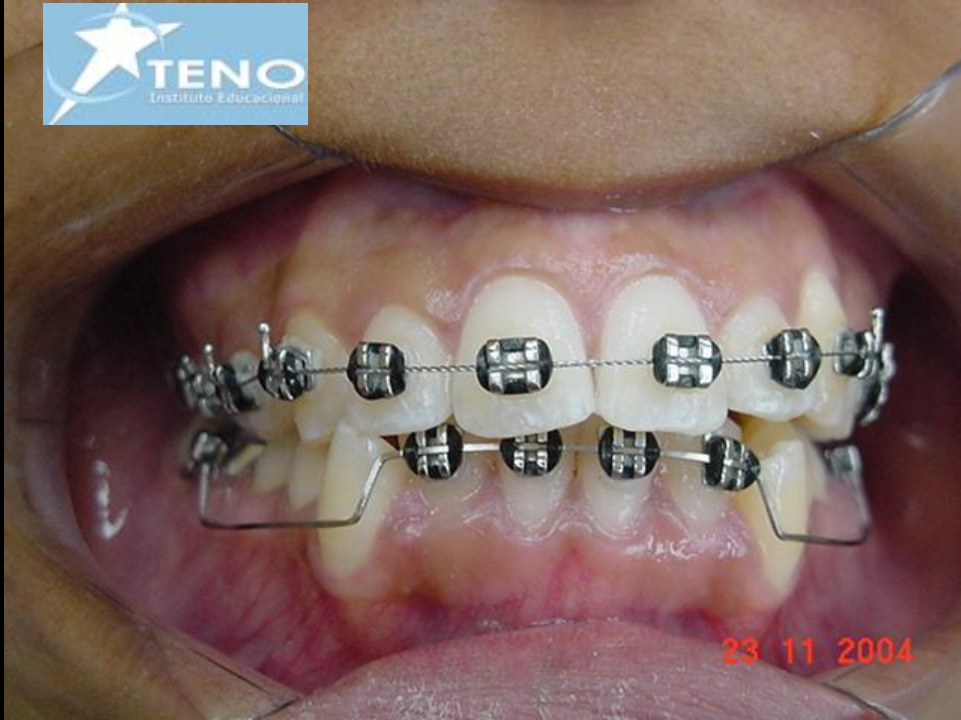

29 12 2004

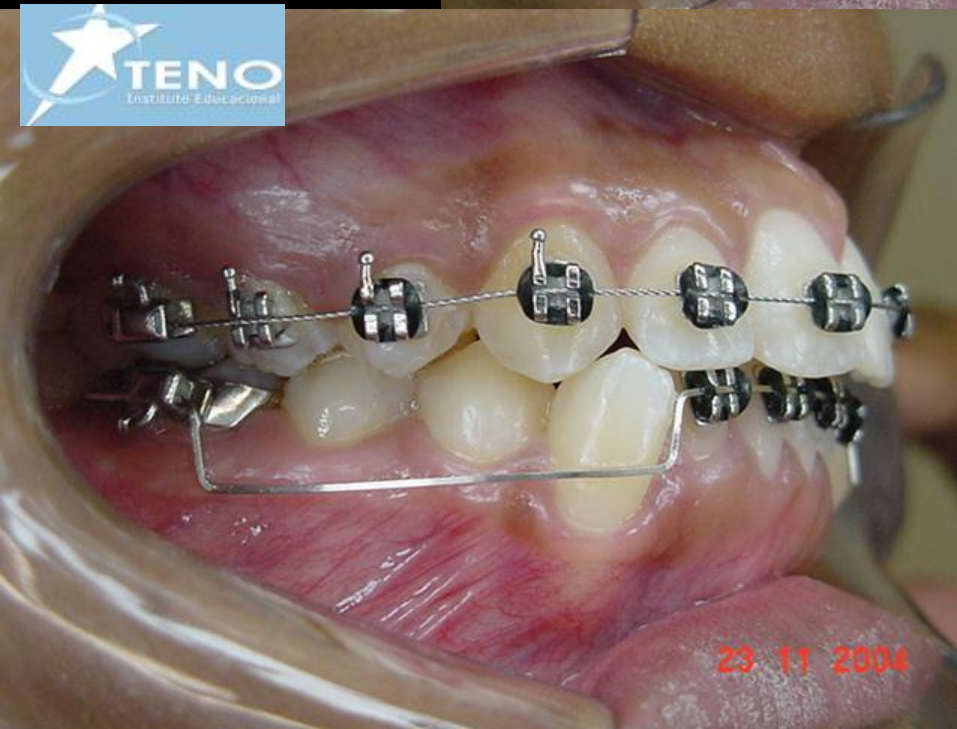

D

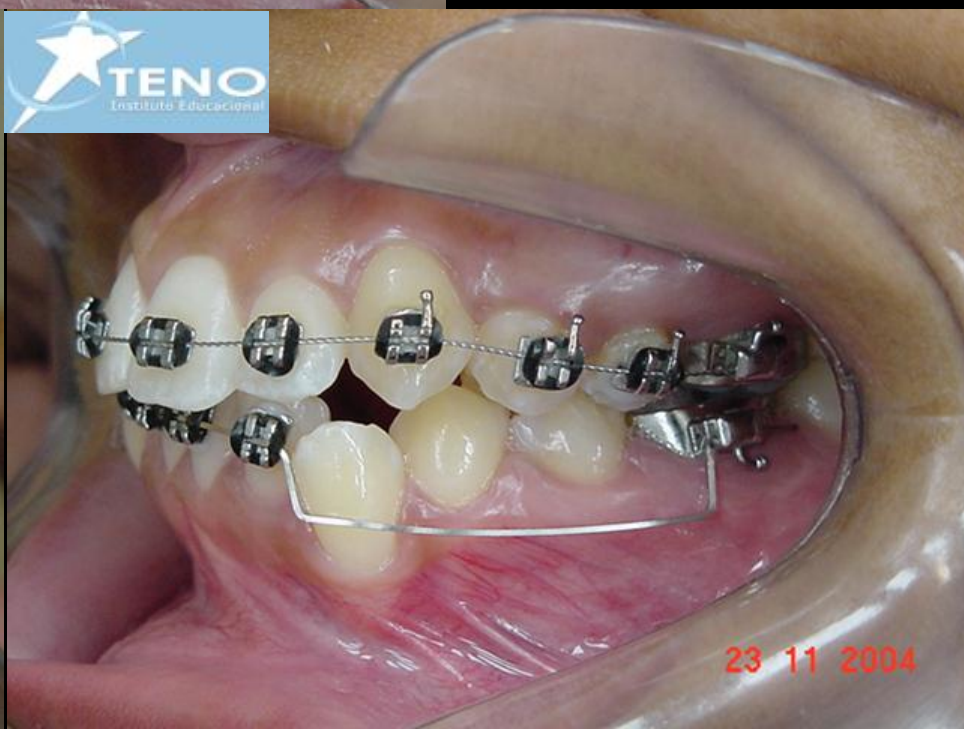29 12 2004



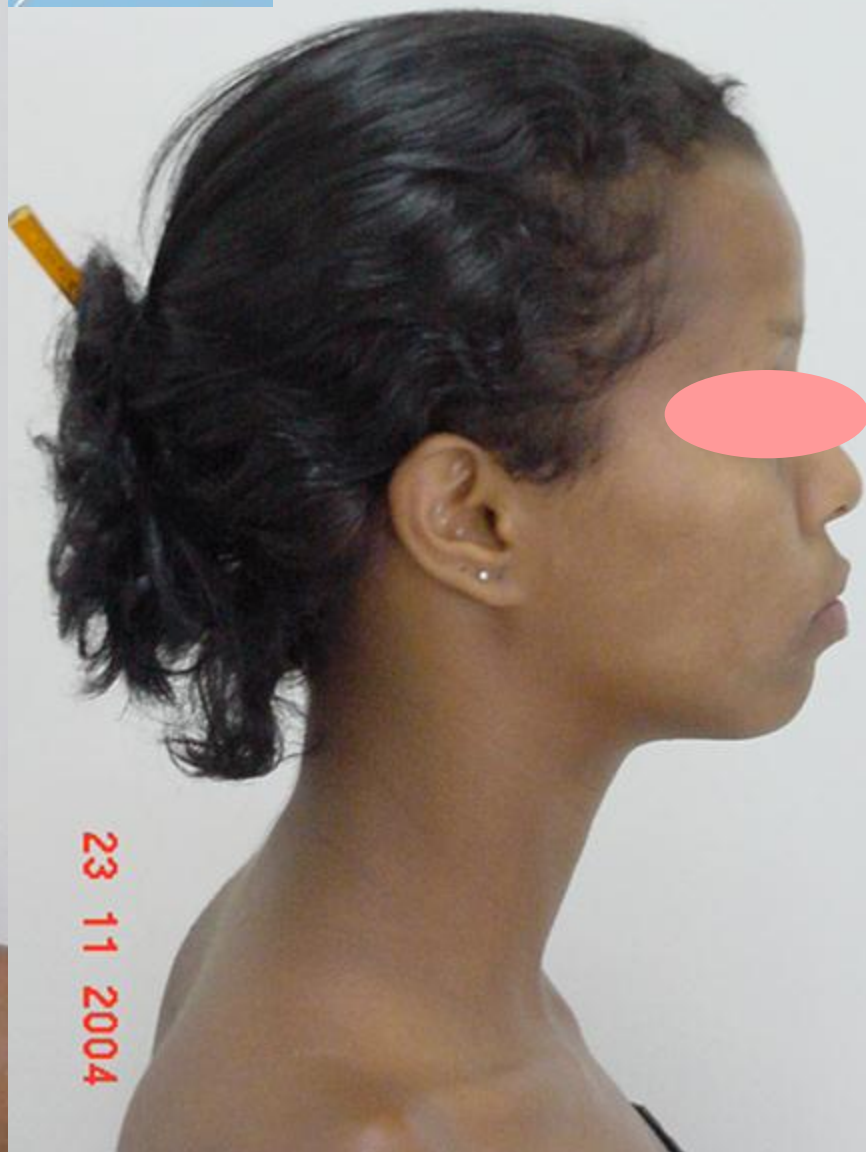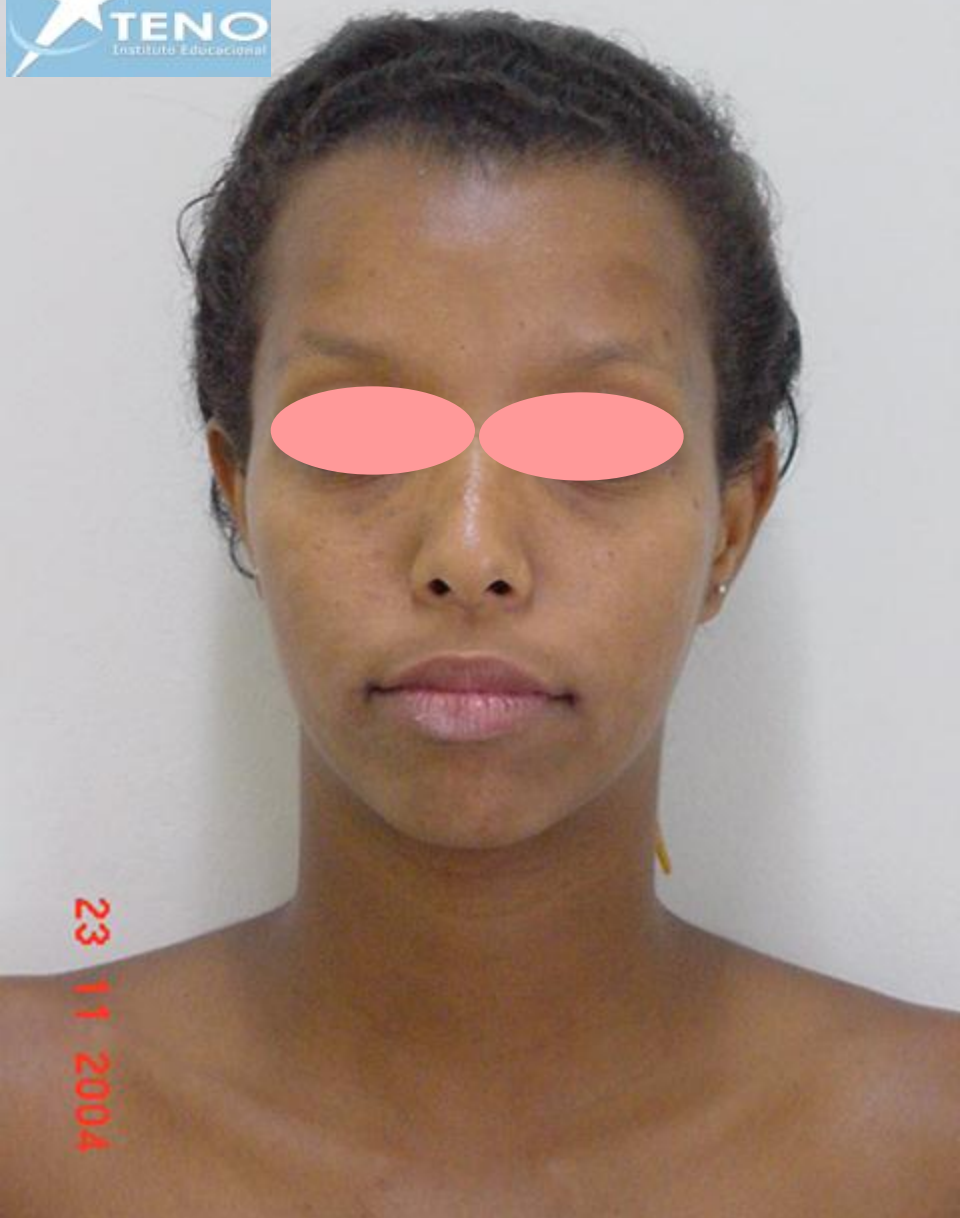23 11 2004

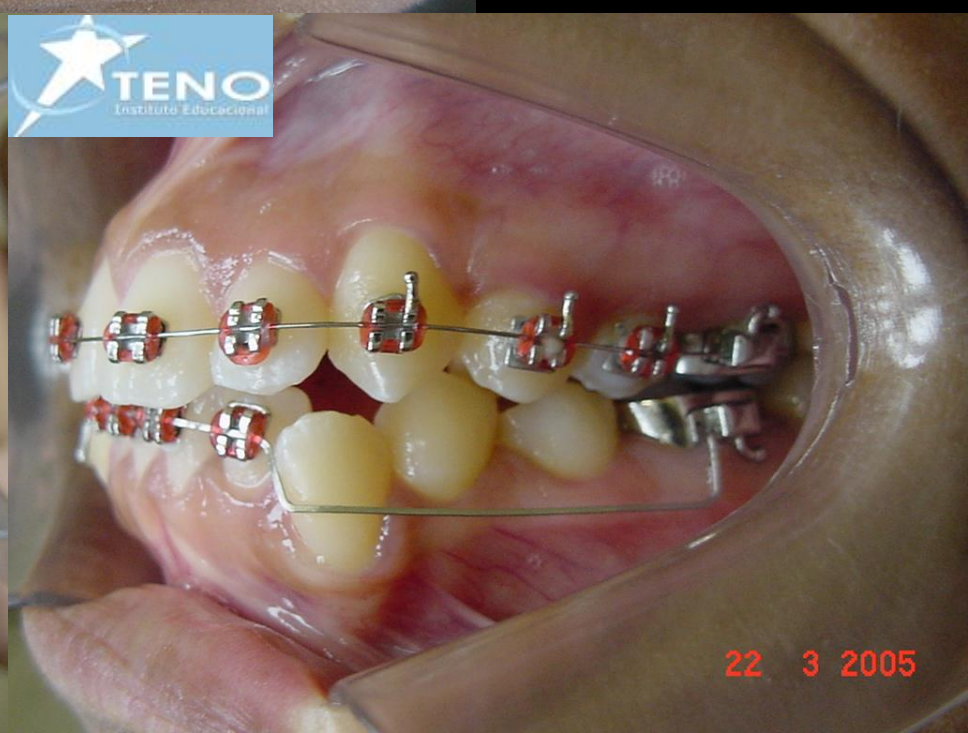
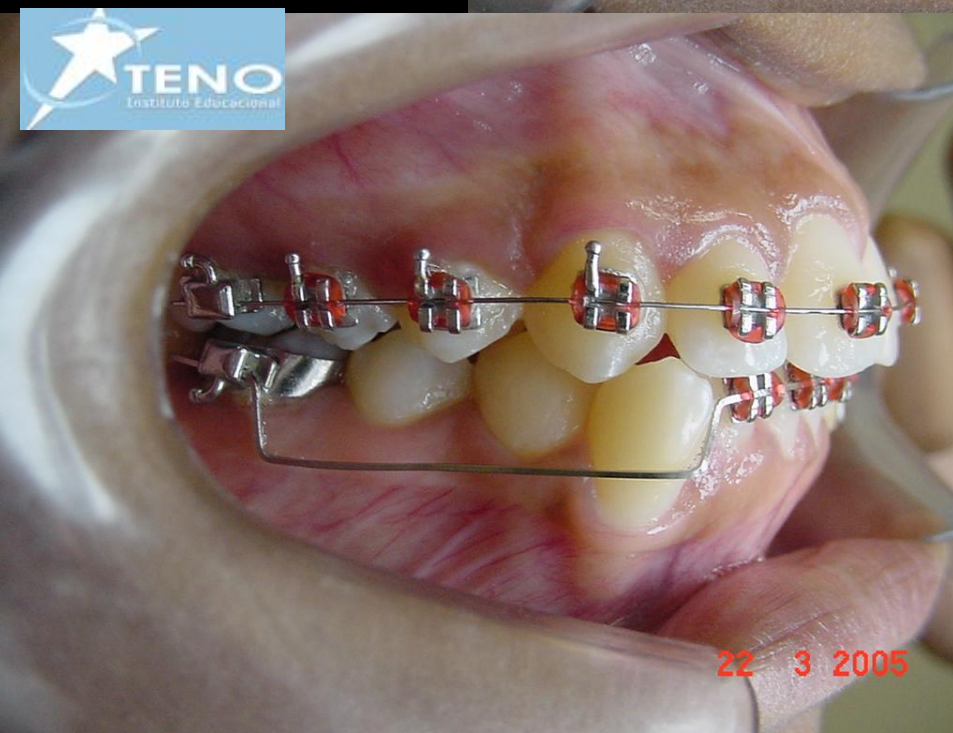
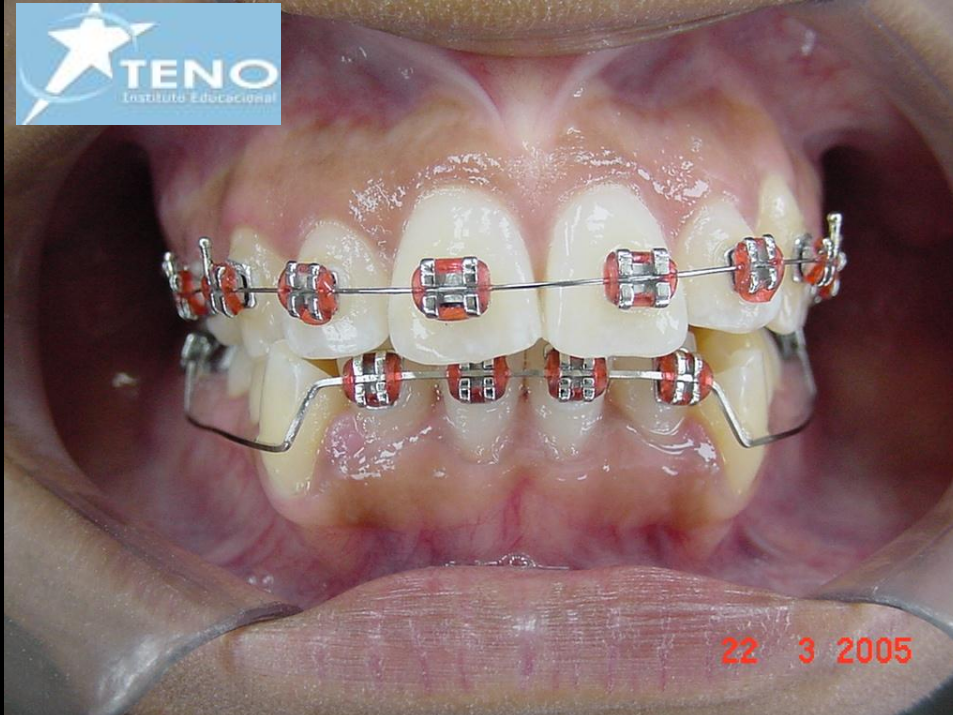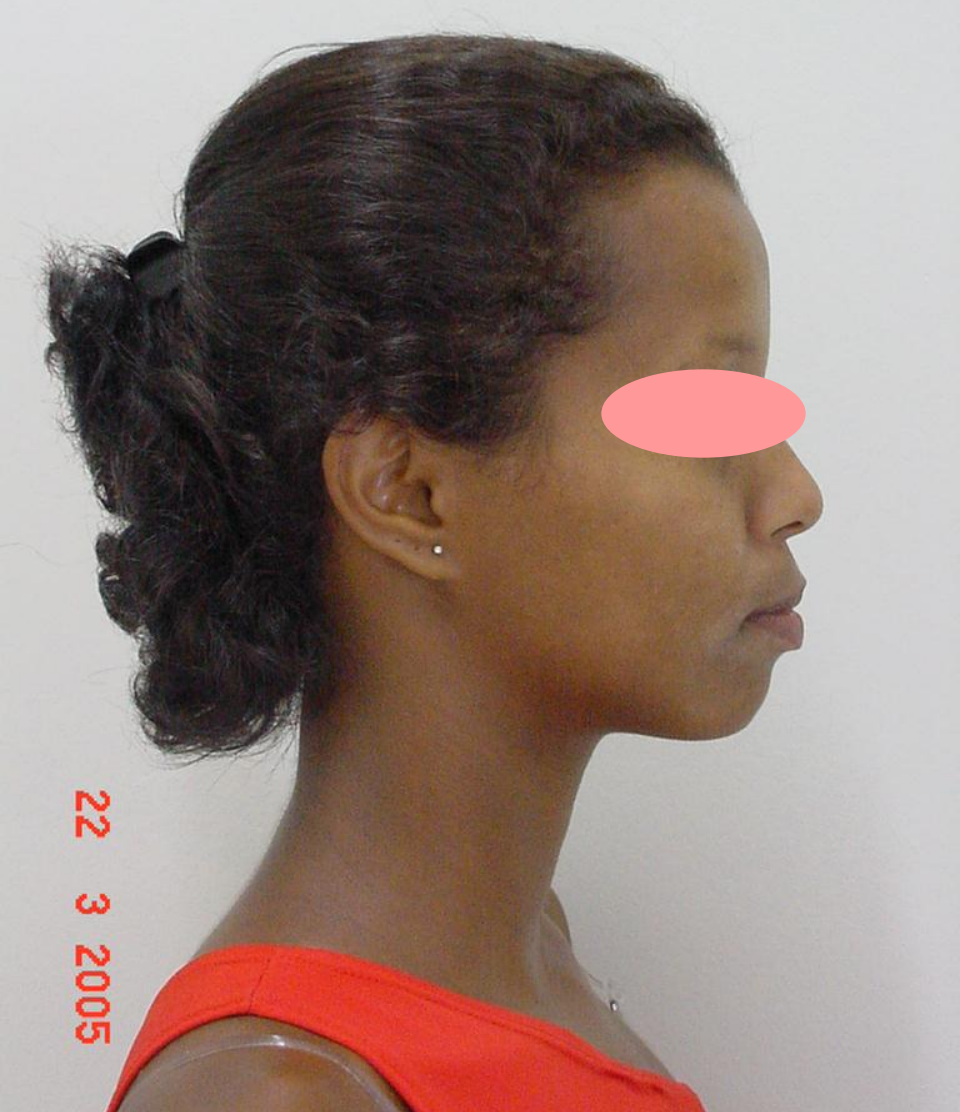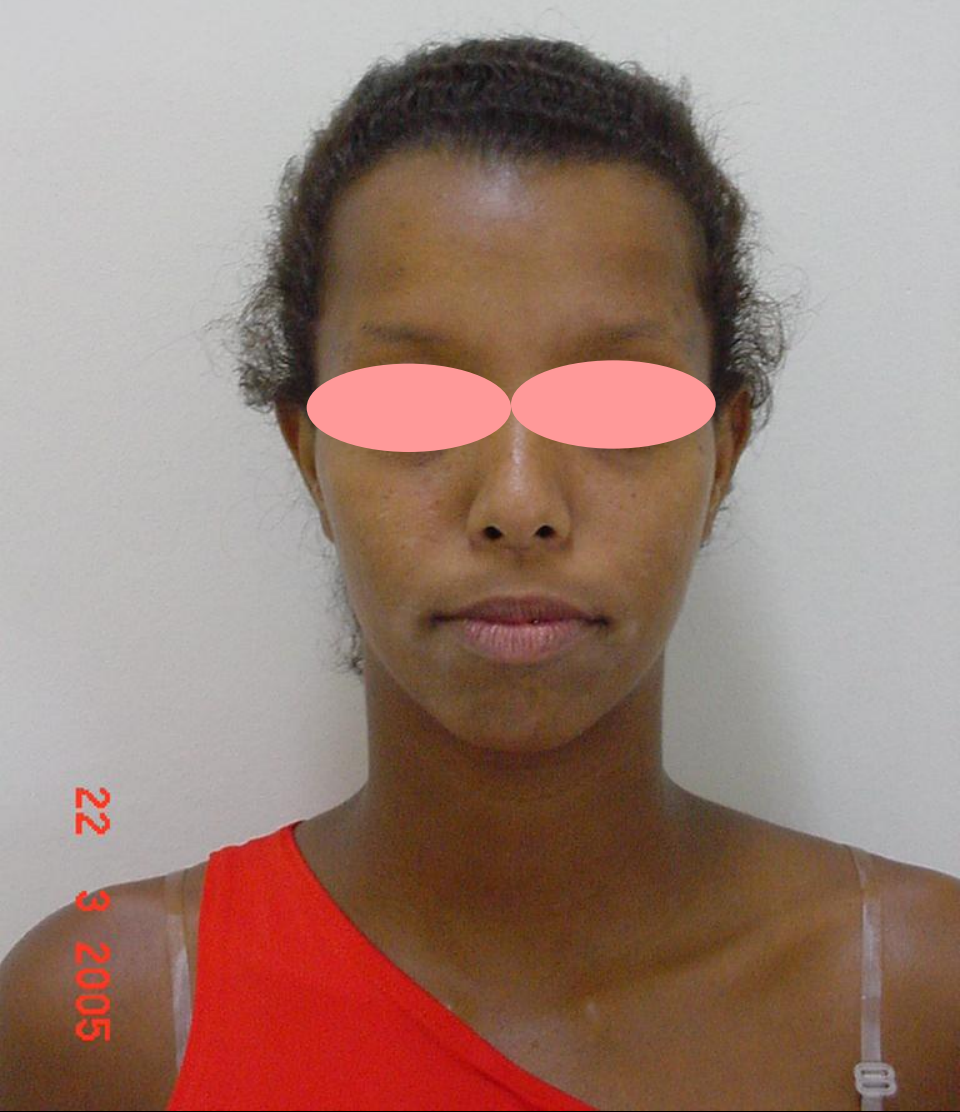23 11 2004

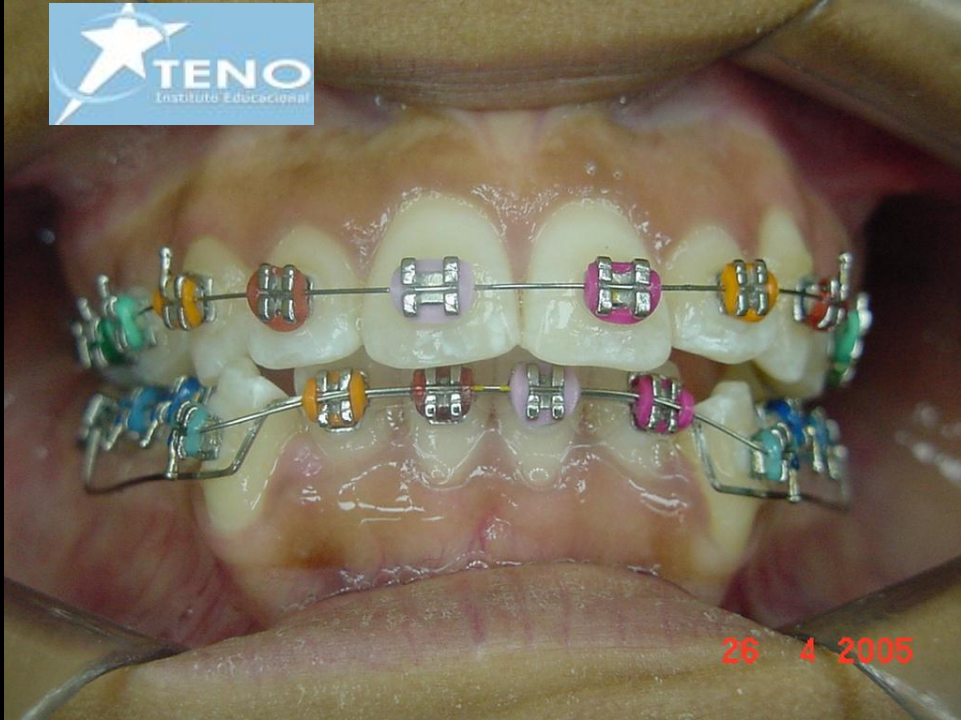

23 11 2004

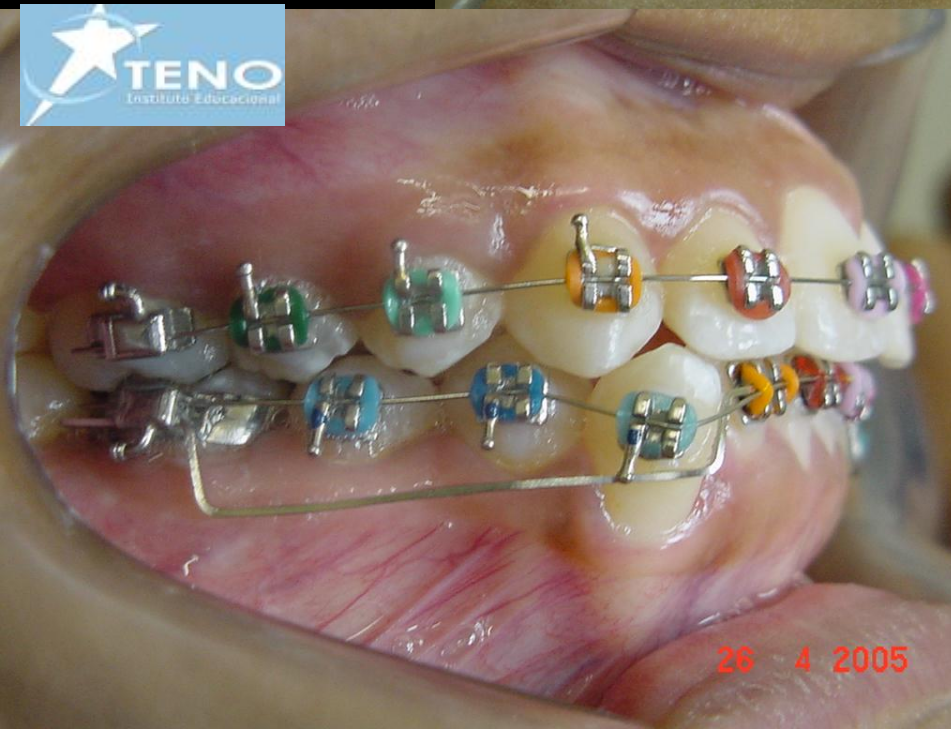




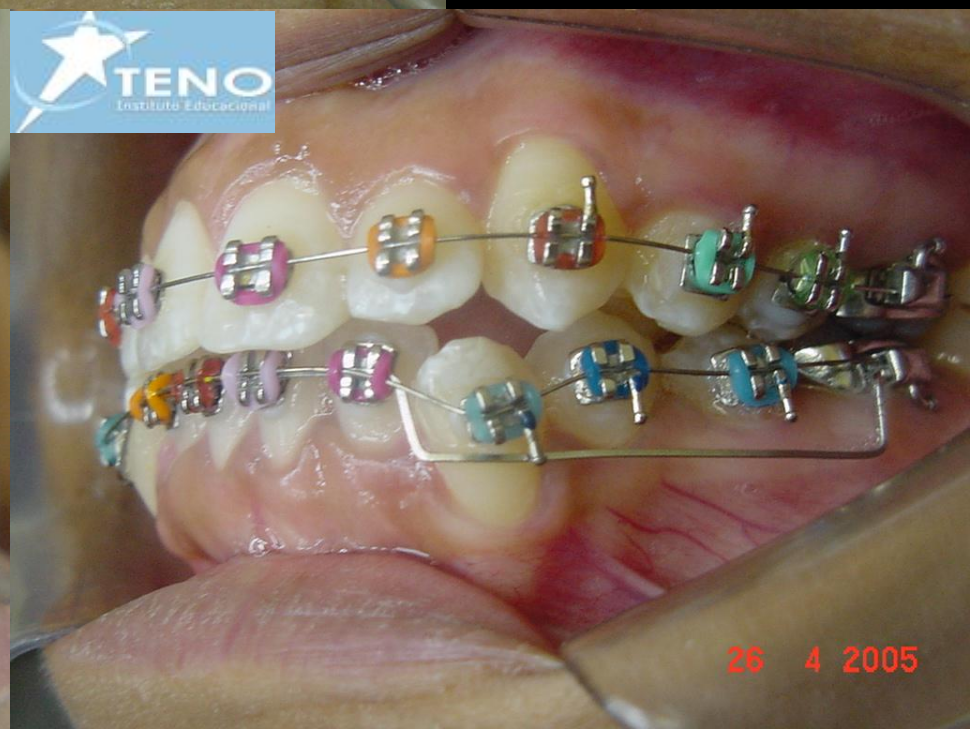


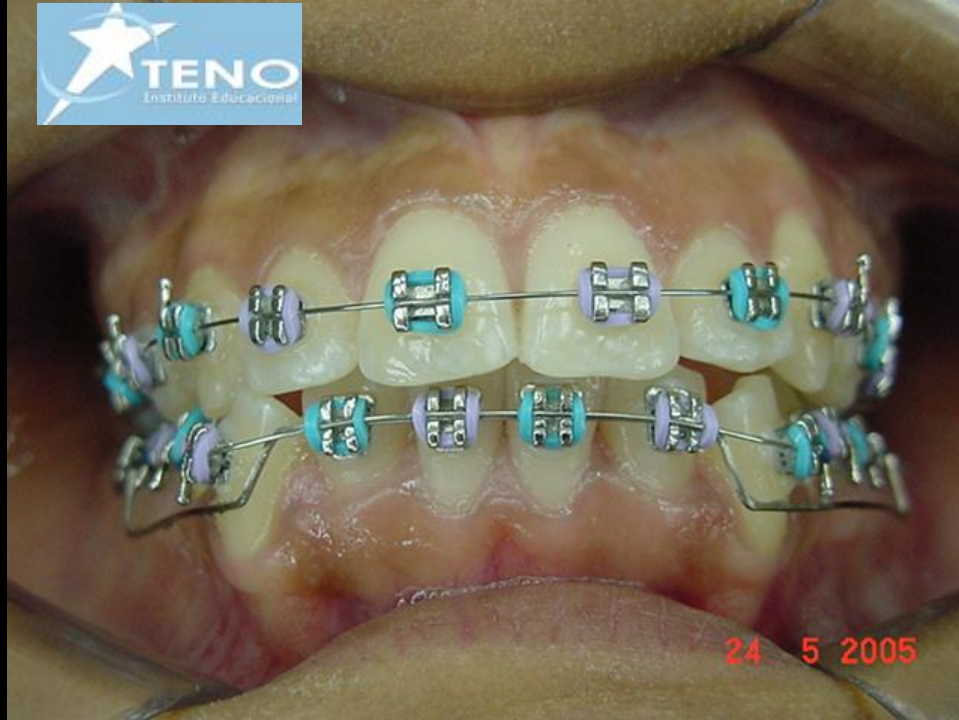26 4 2005



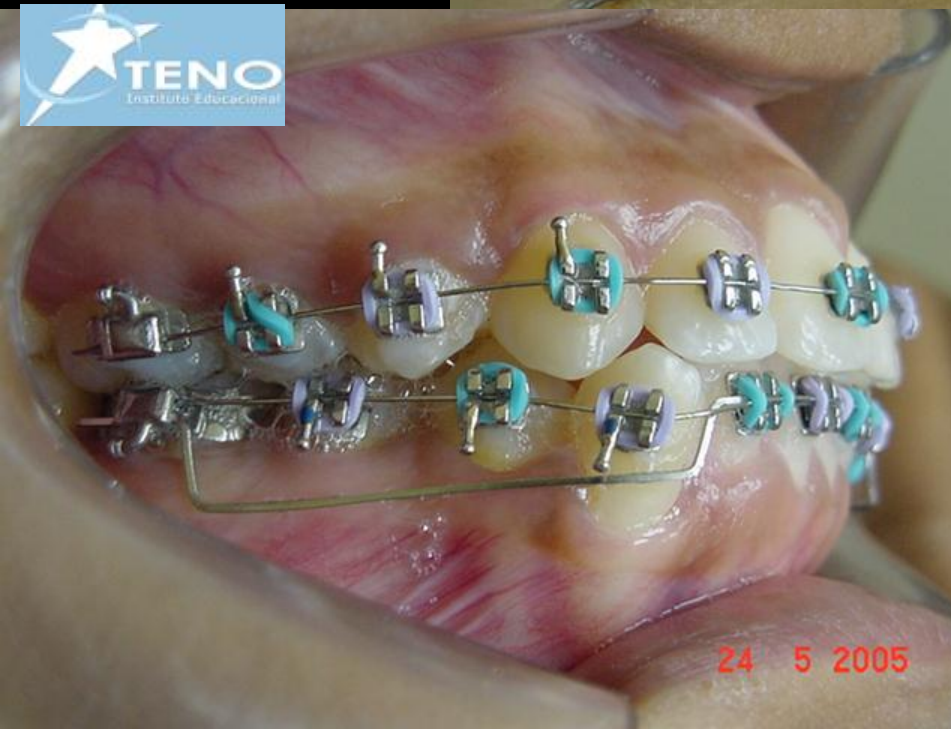26 4 2005



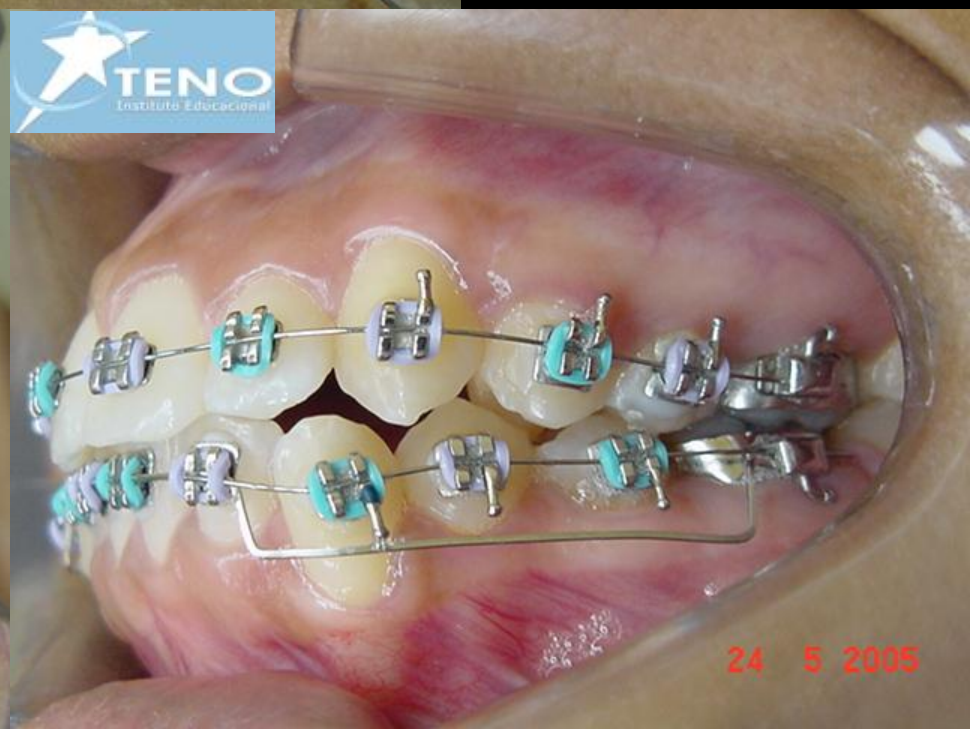
26 4 2005



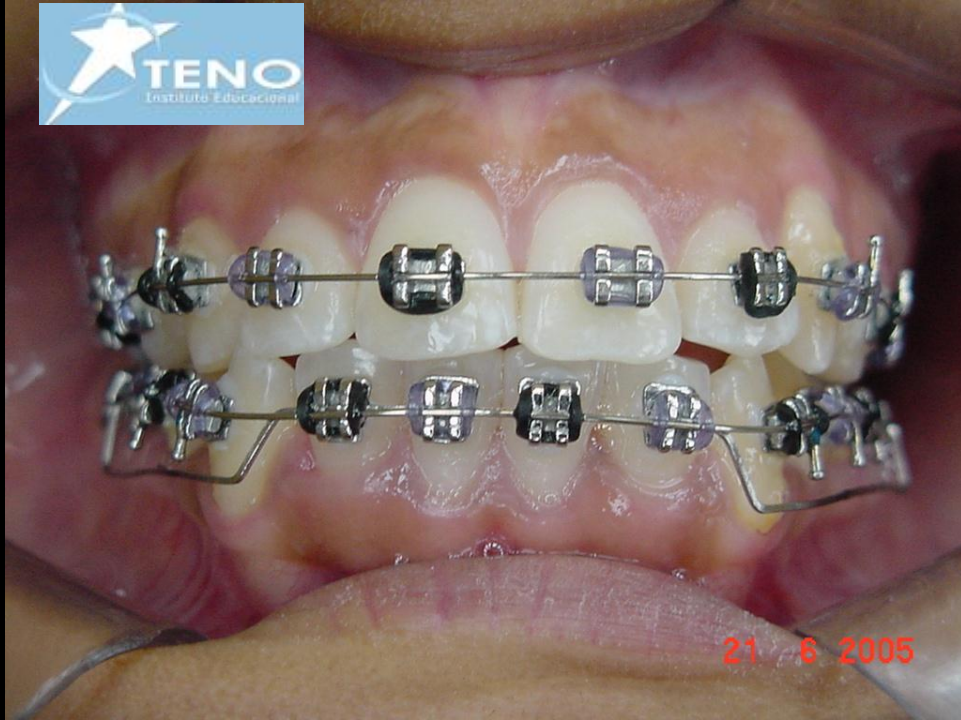24 5 2005



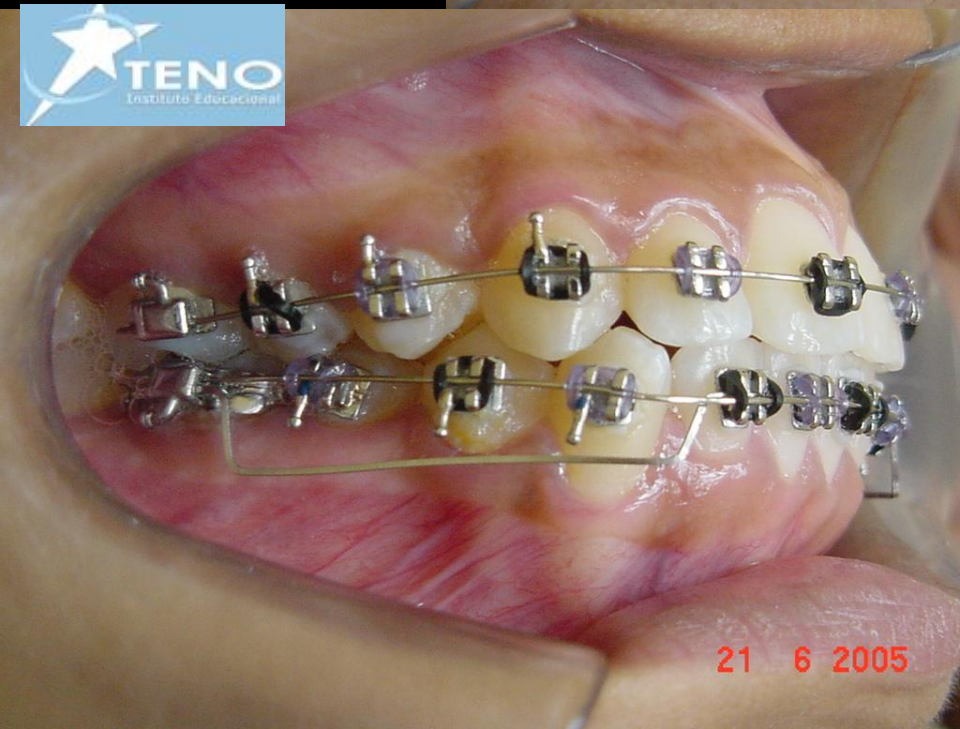24 5 2005



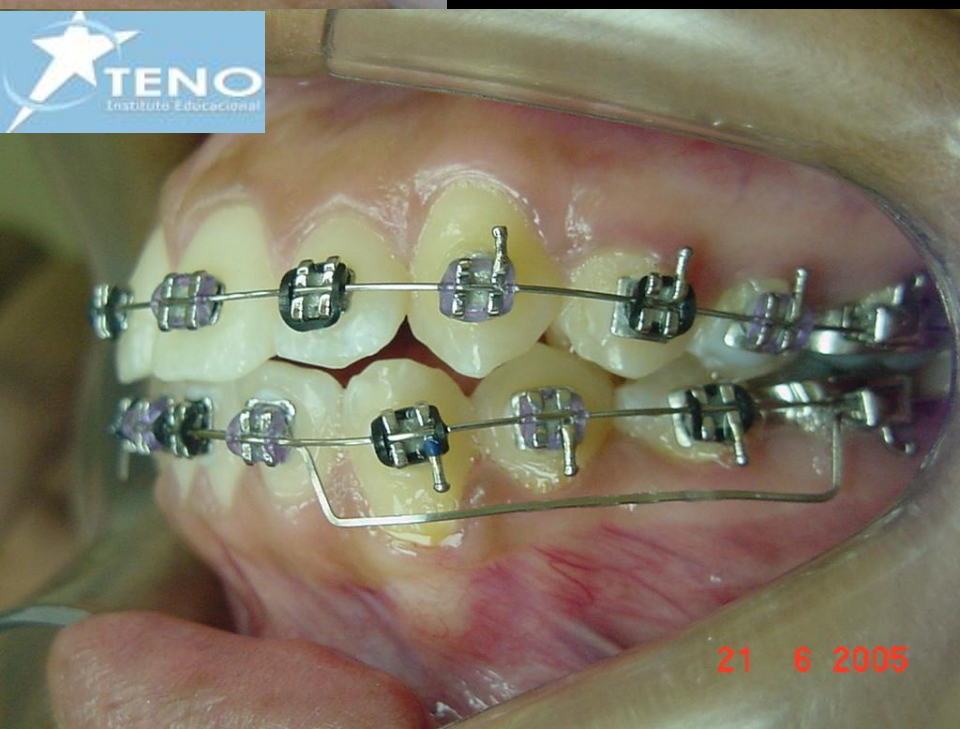24 5 2005



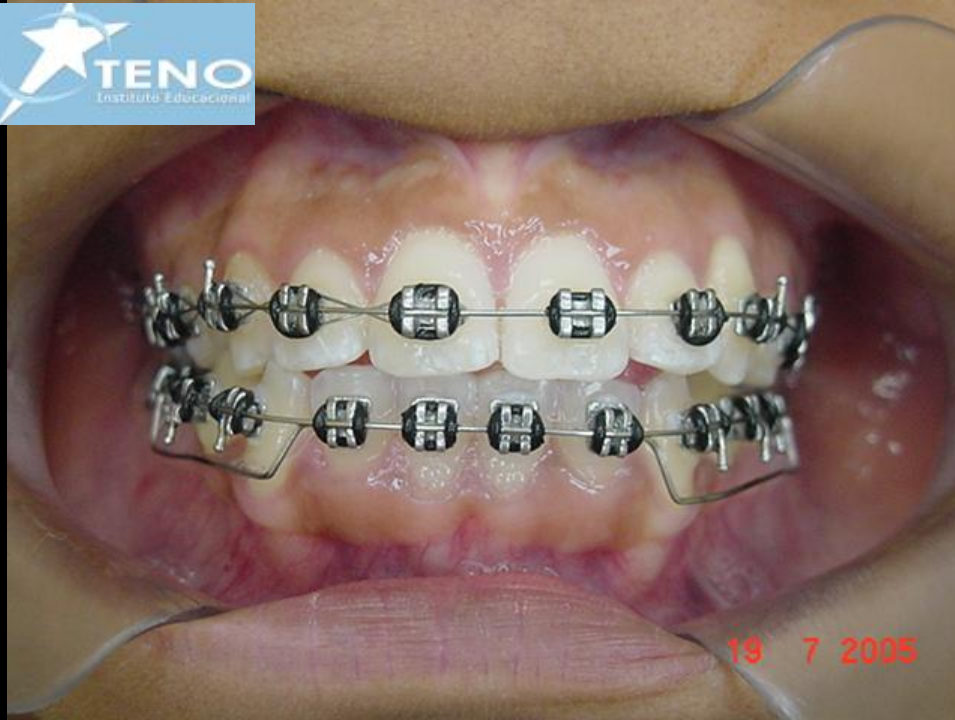21 6 2005



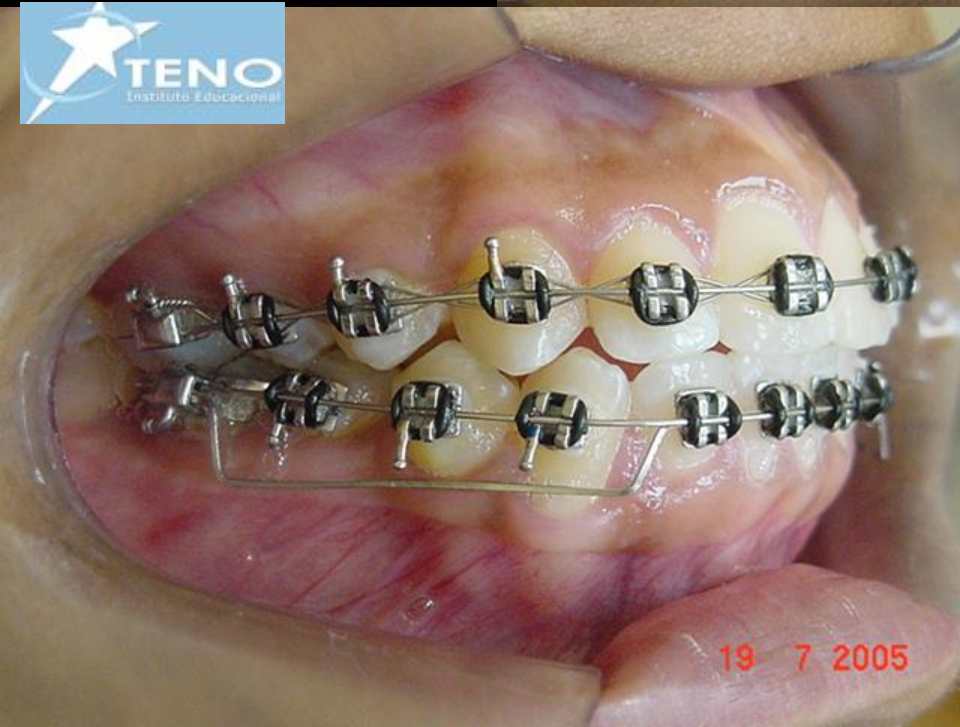21 6 2005



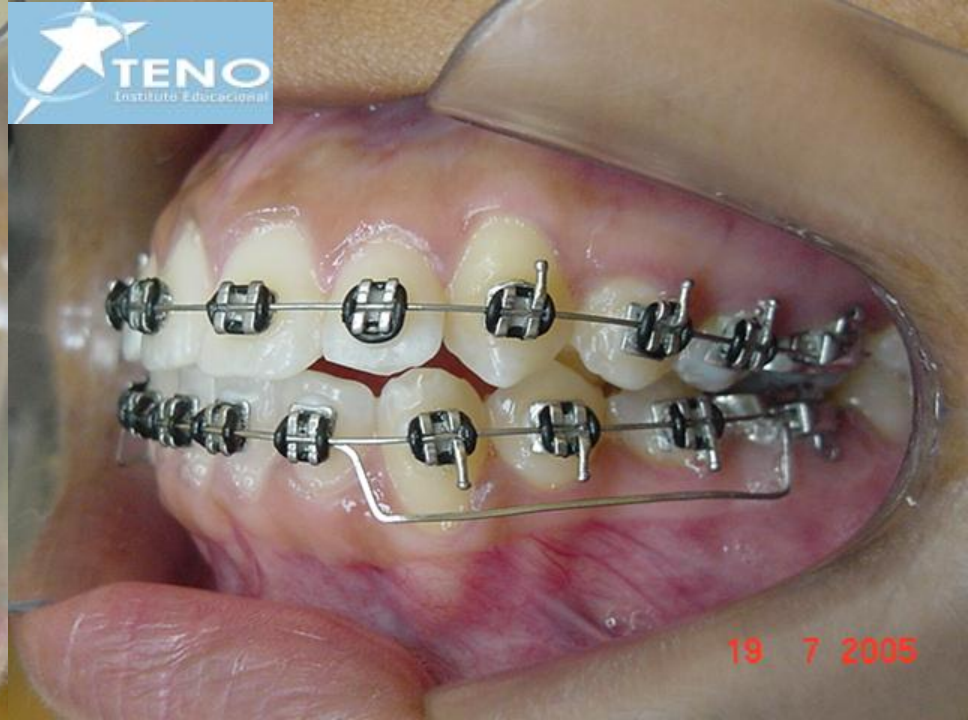21 6 2005



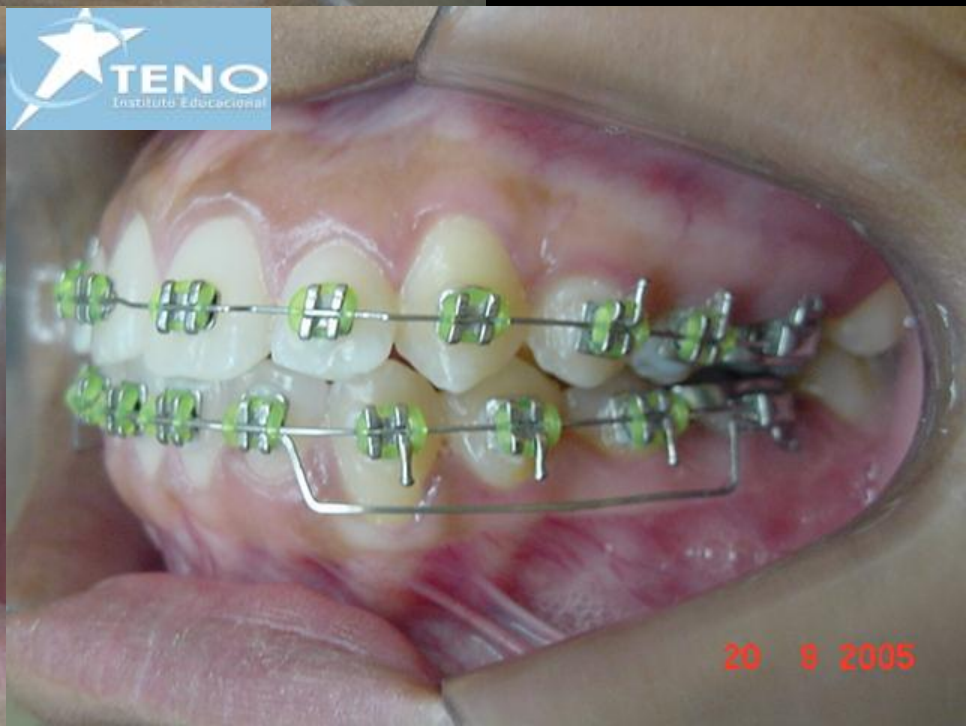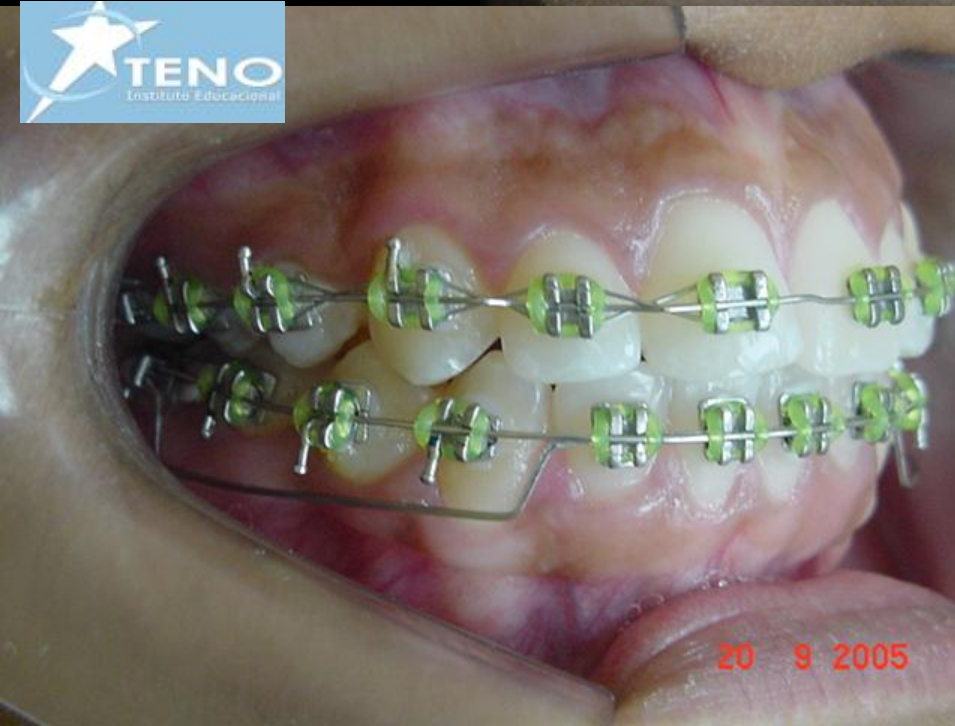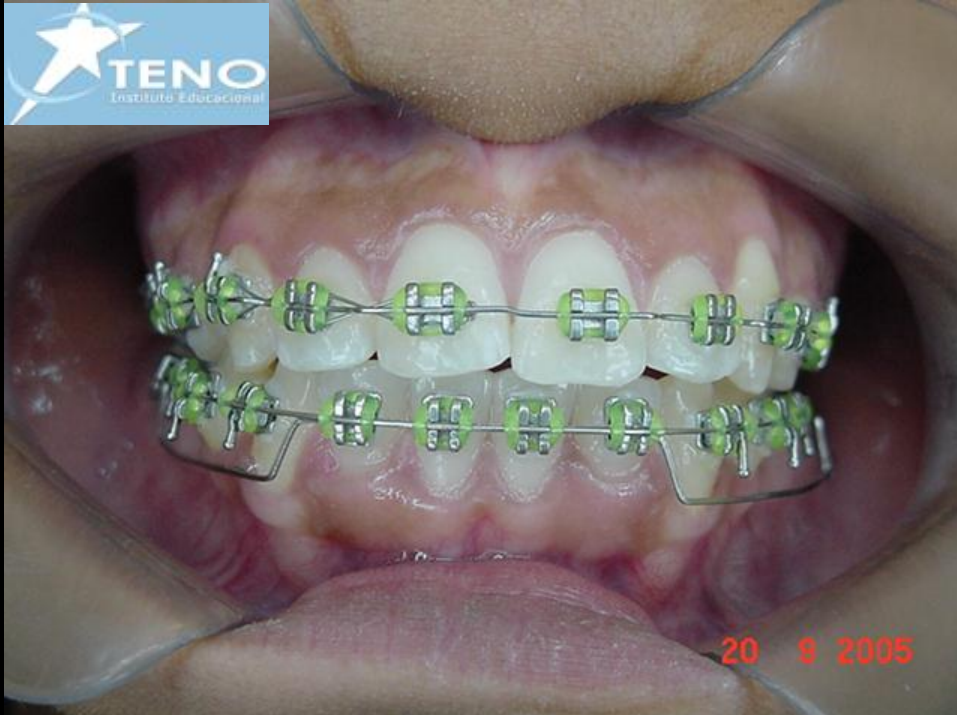19 7 2005

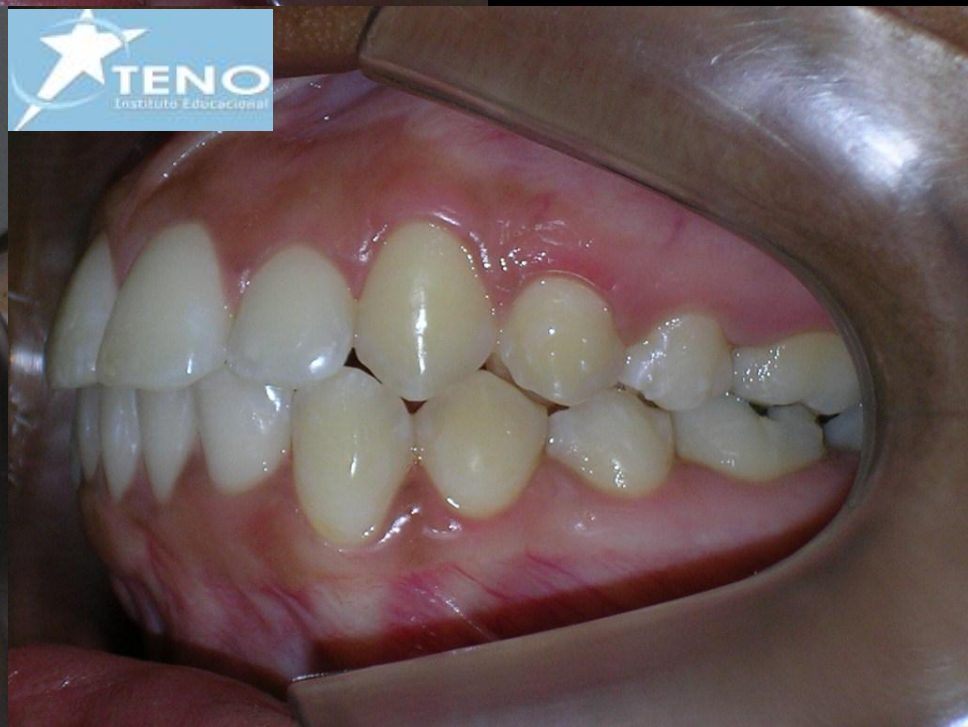
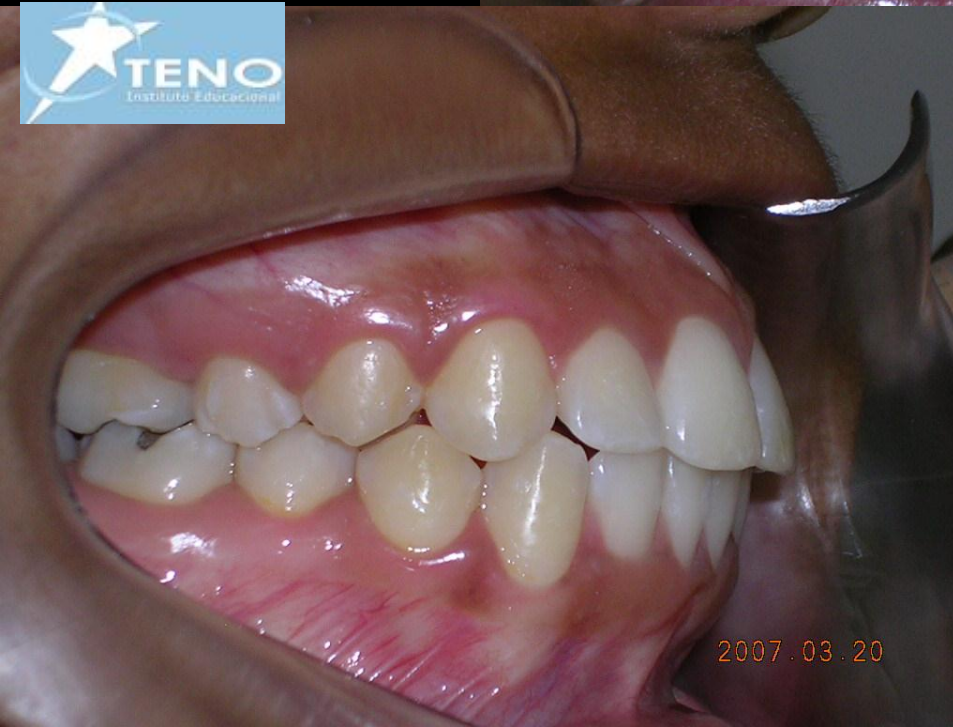
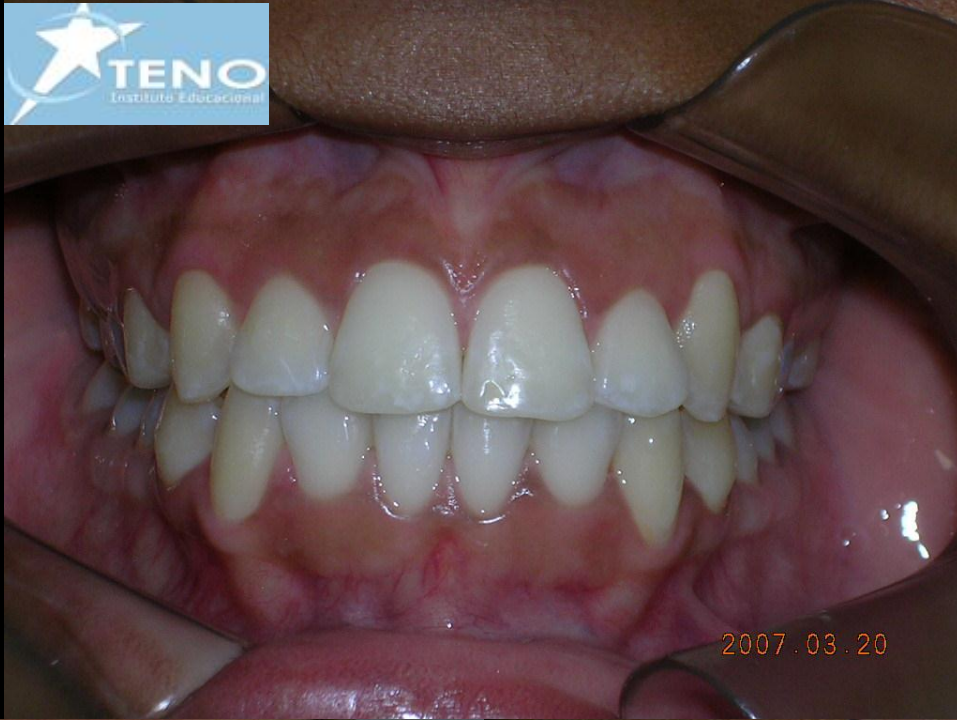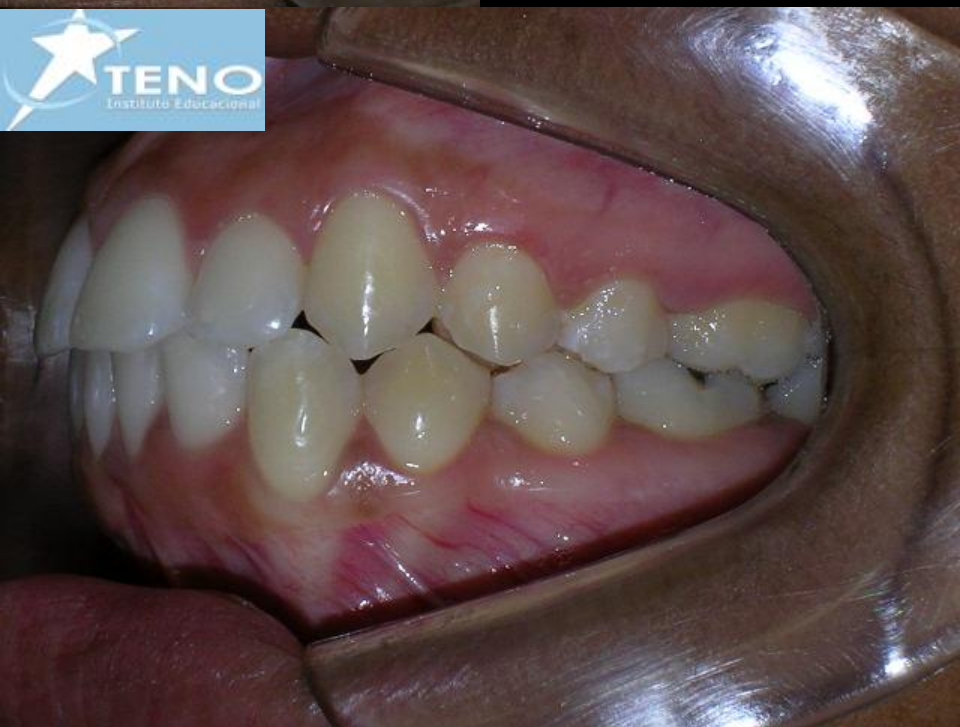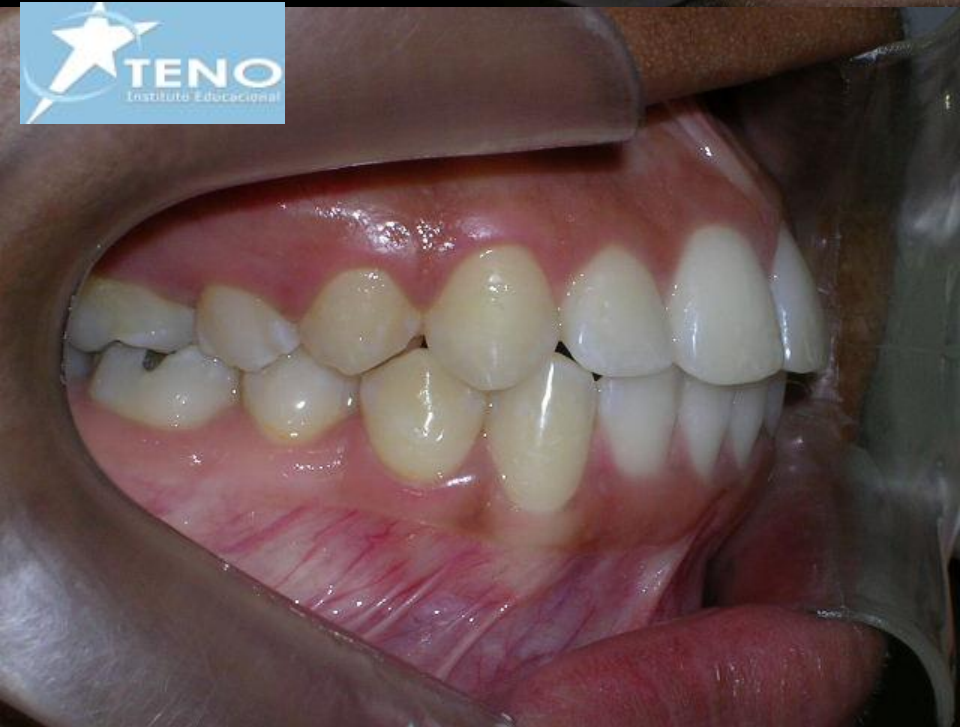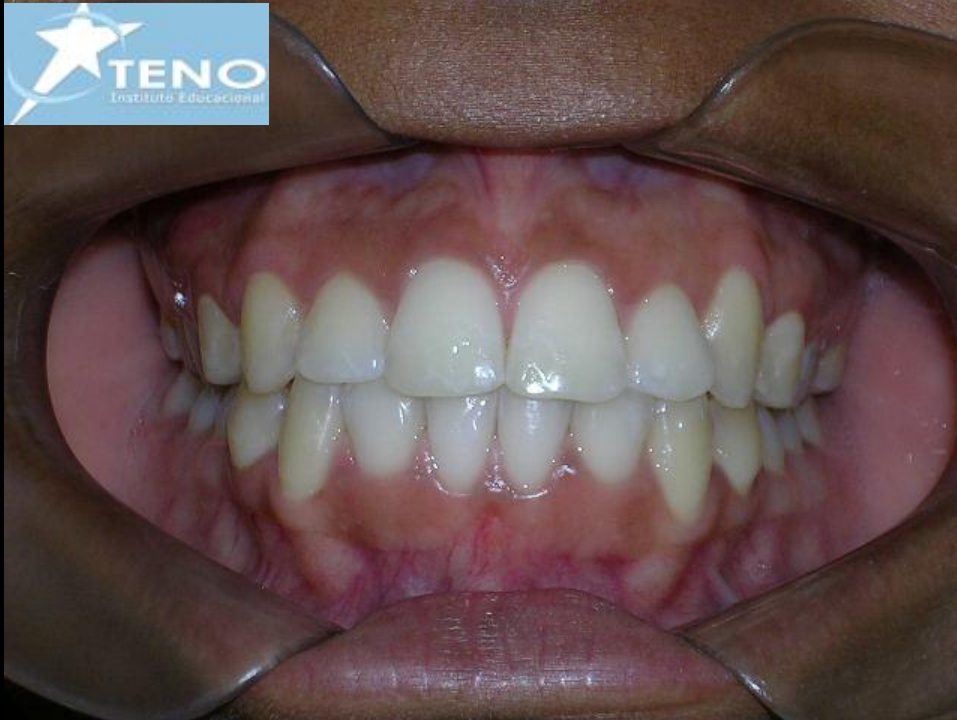19 7 2005

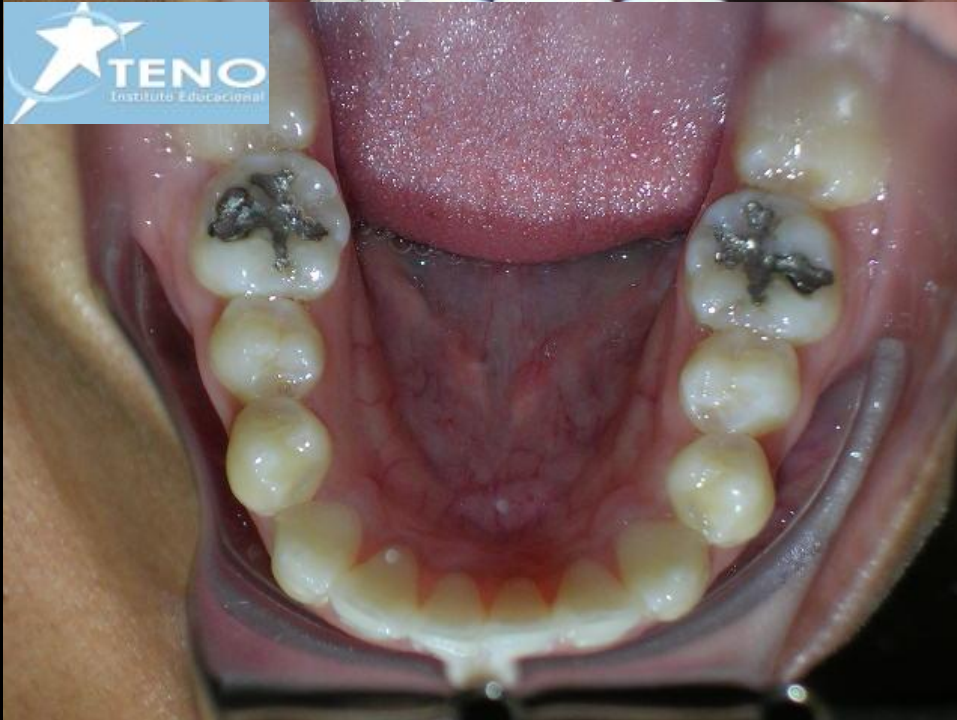
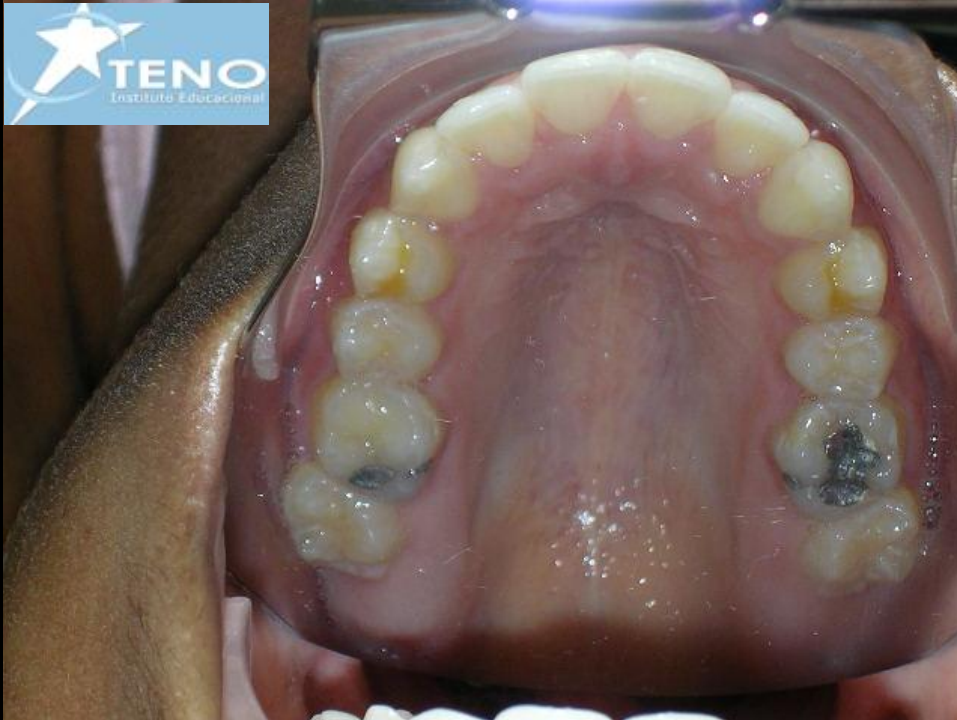
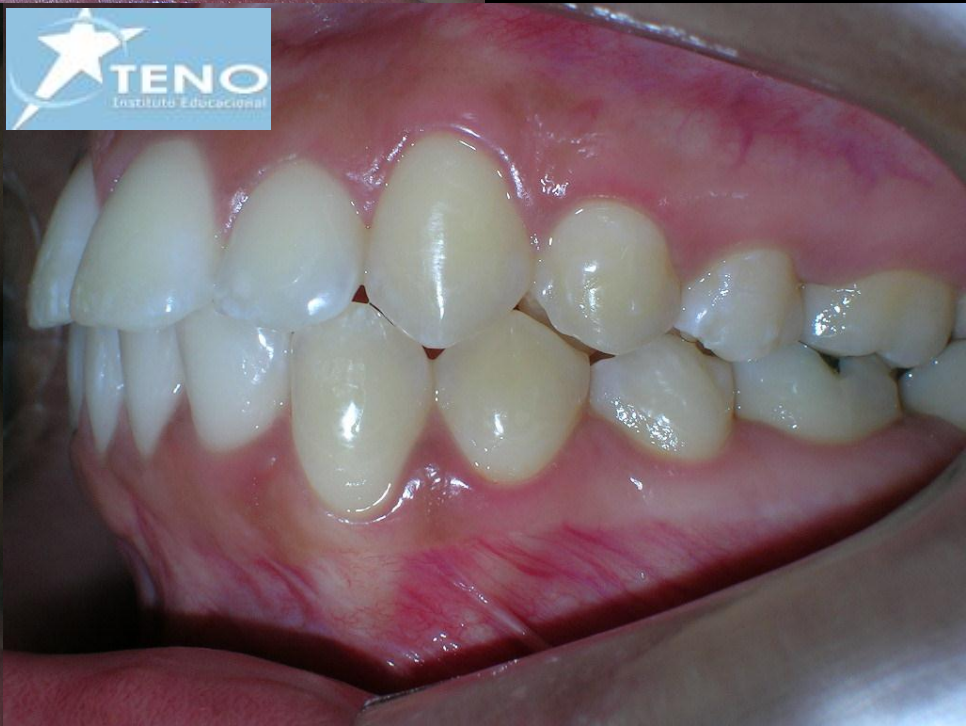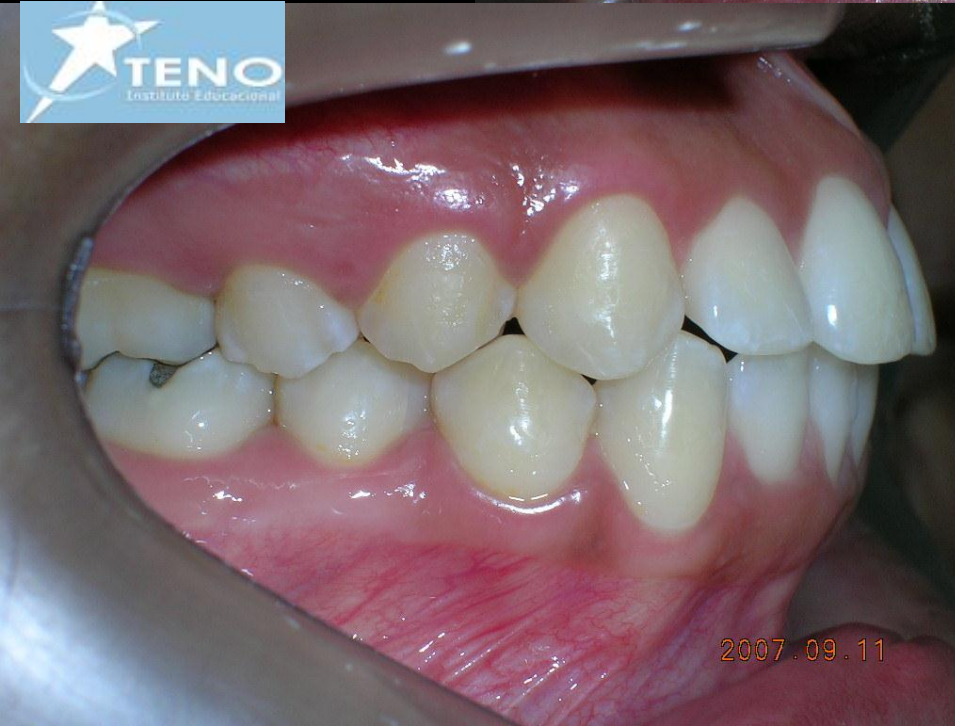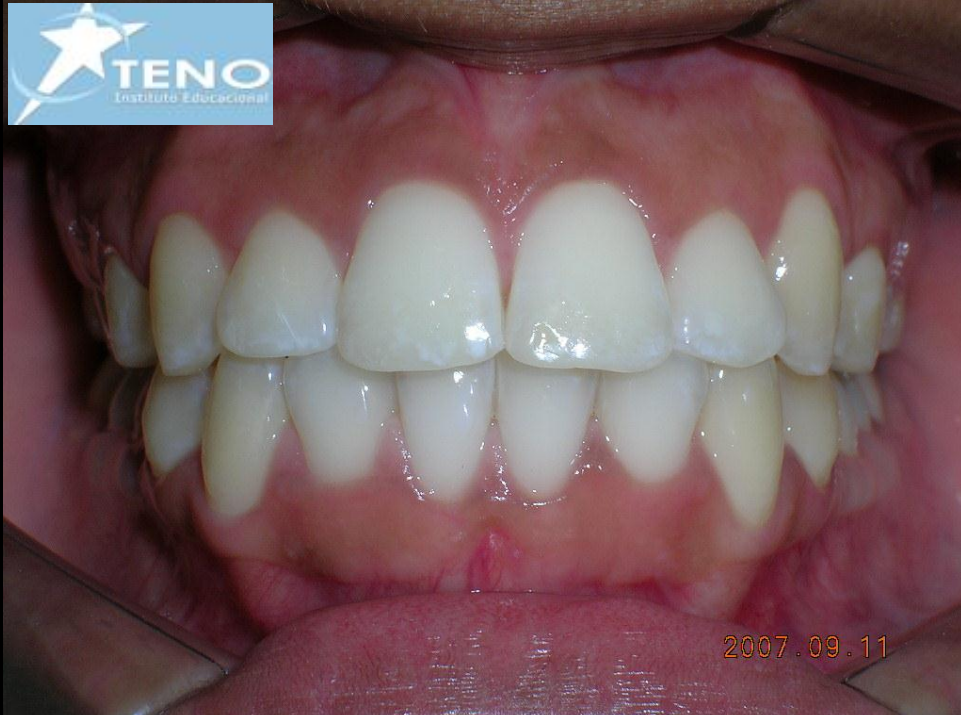19 7 2005

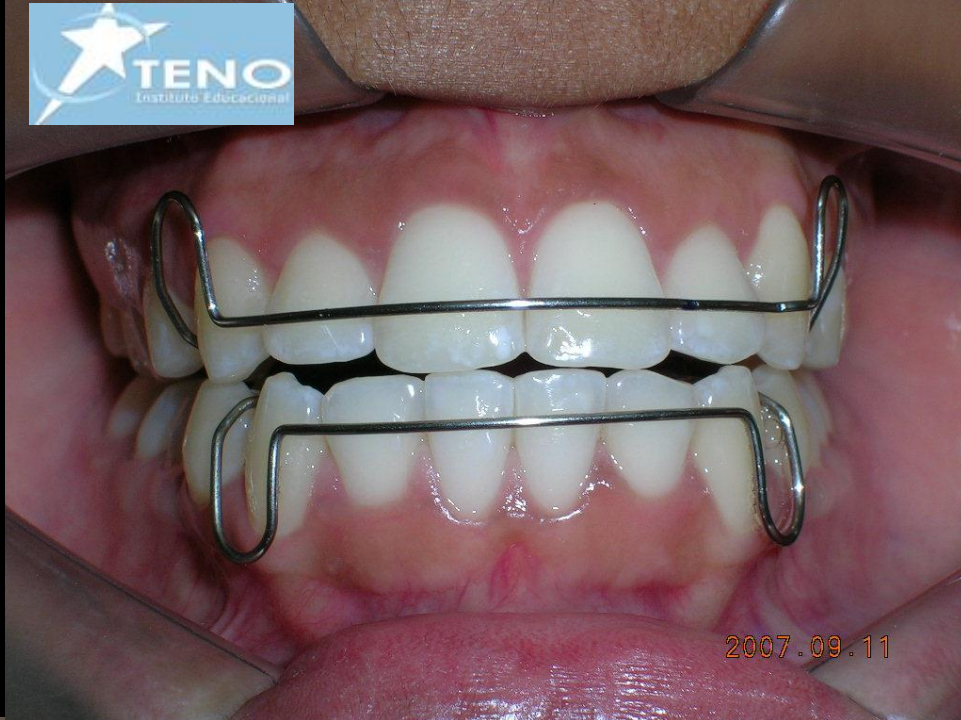




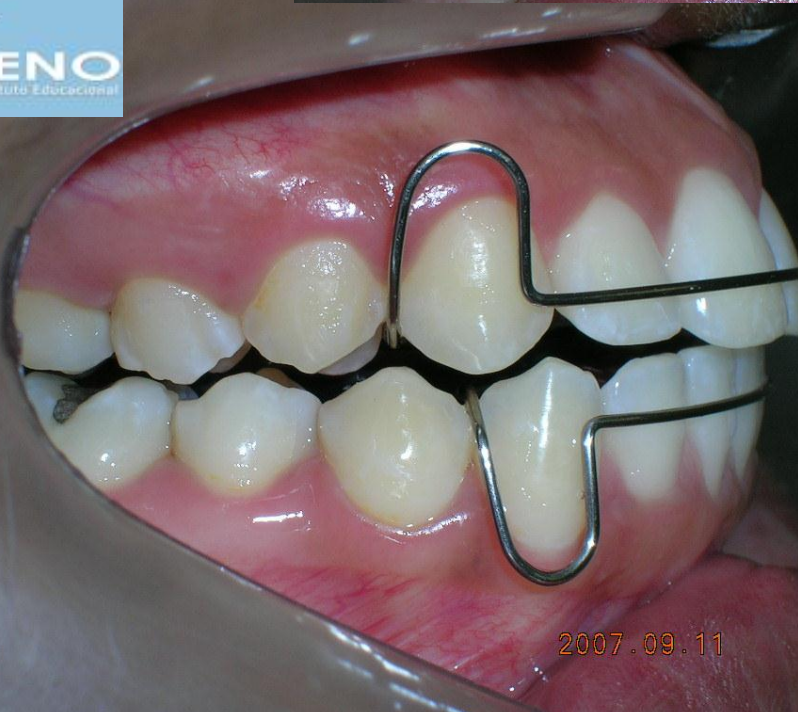




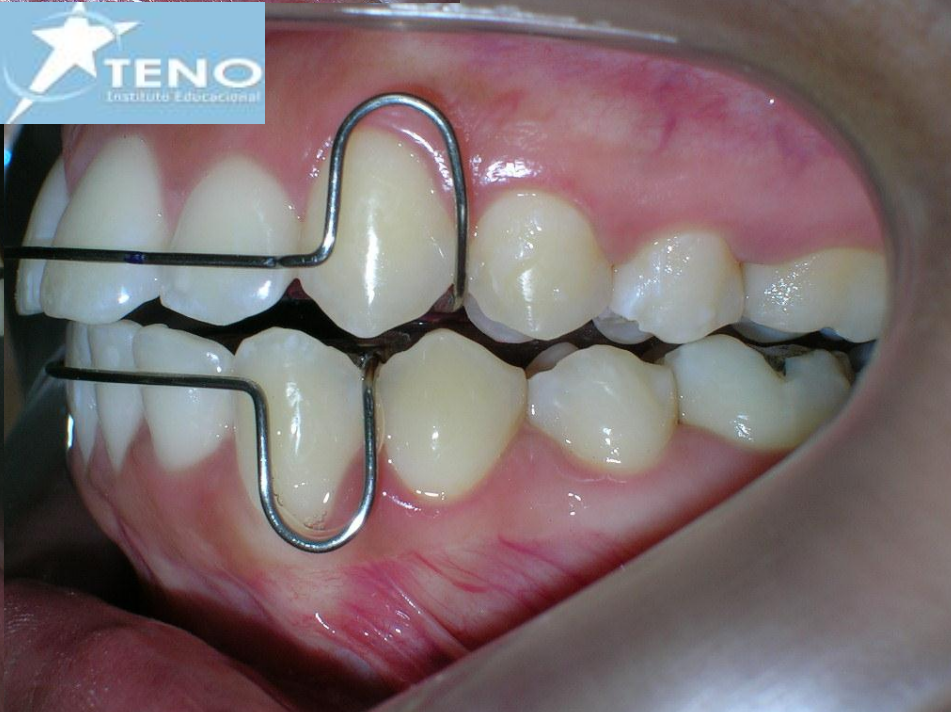

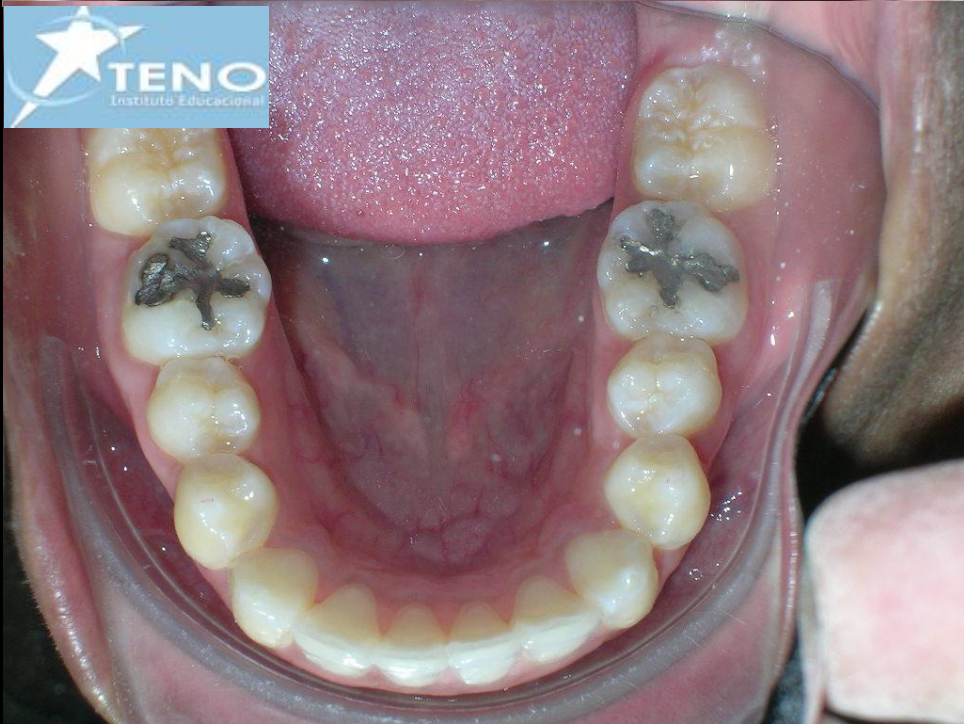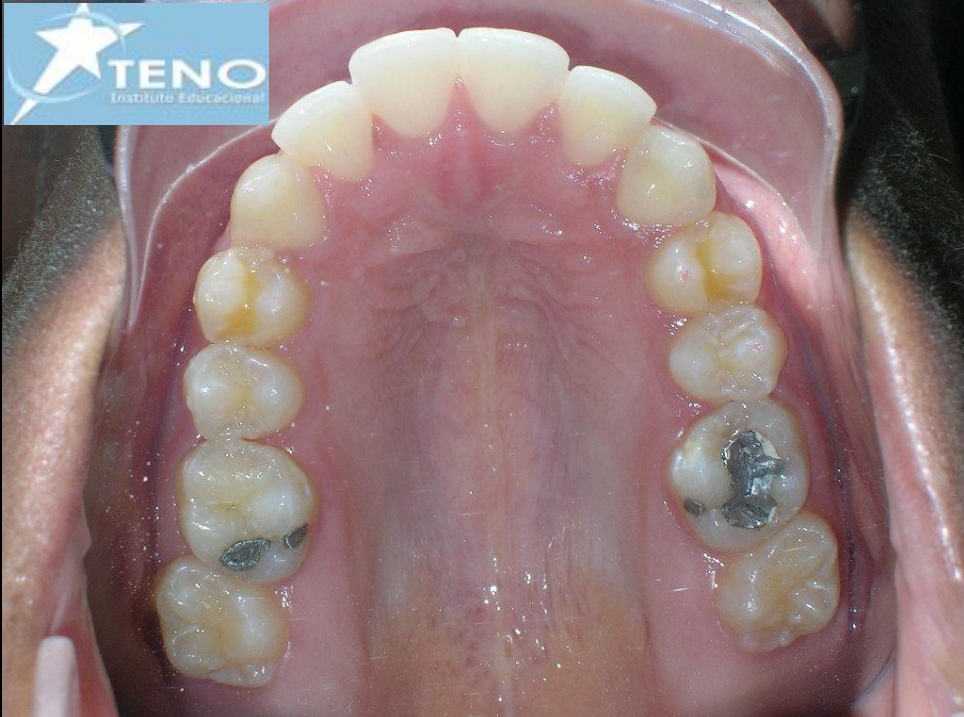2007.09.11

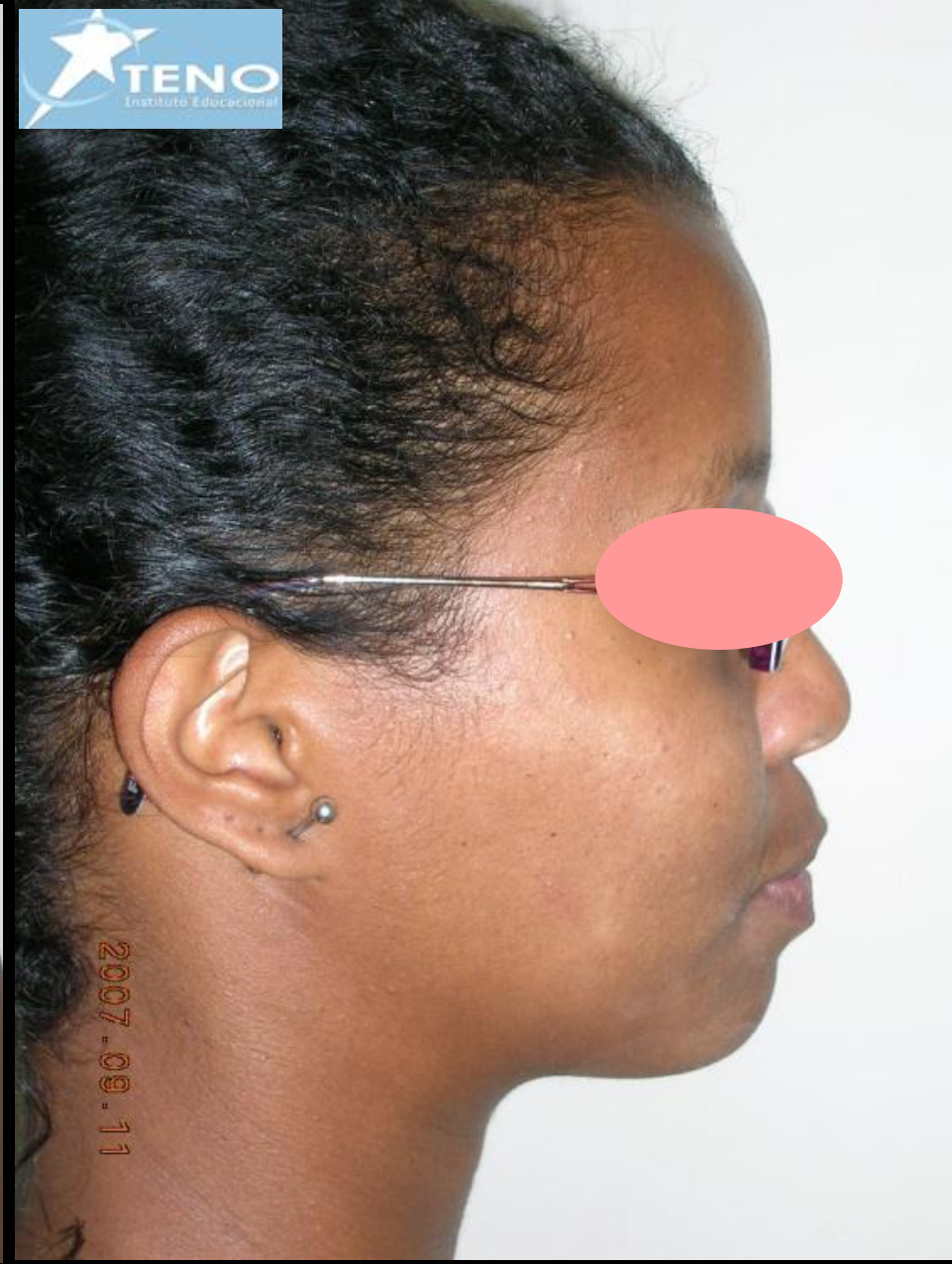
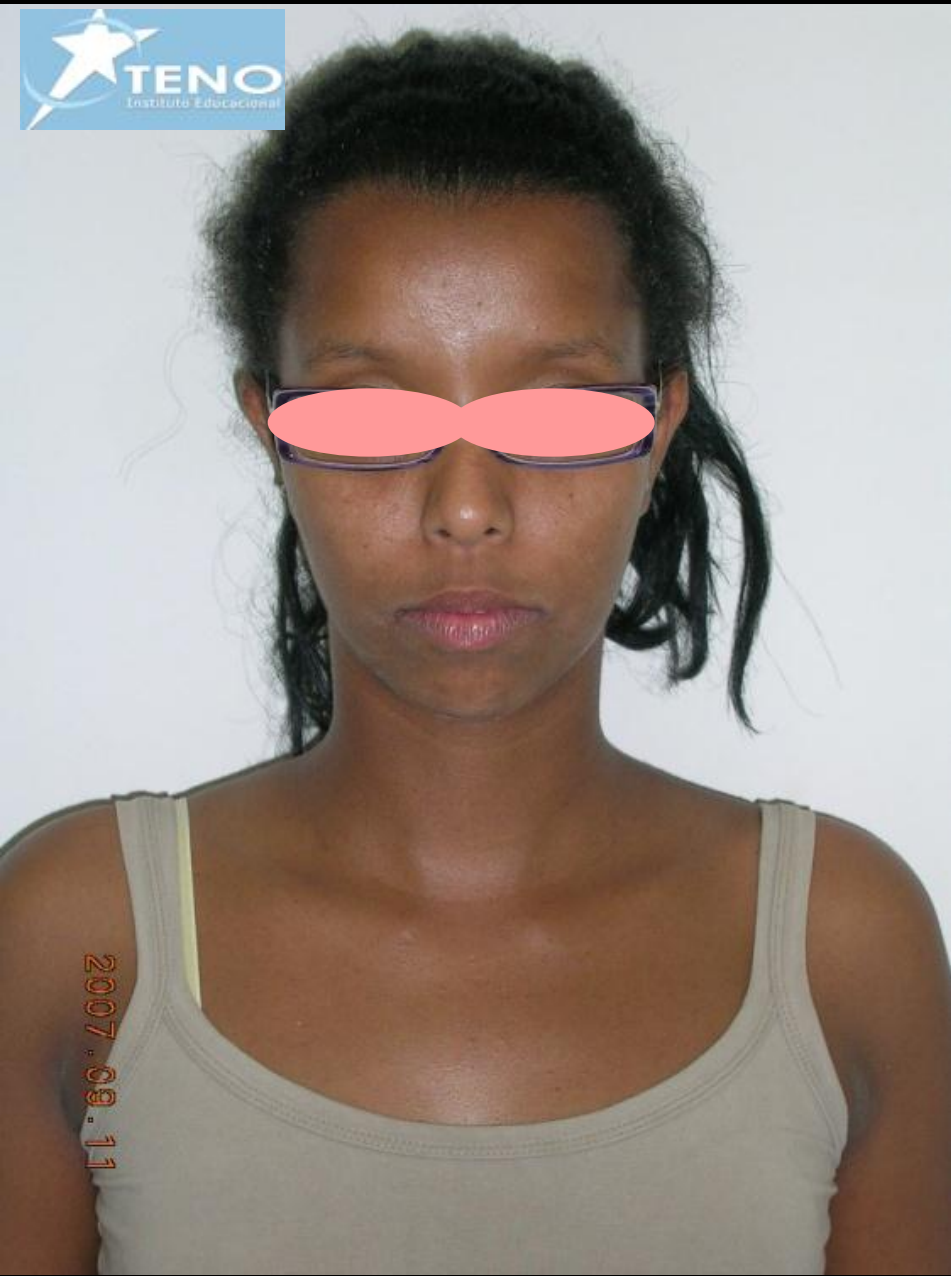
2007.09.11



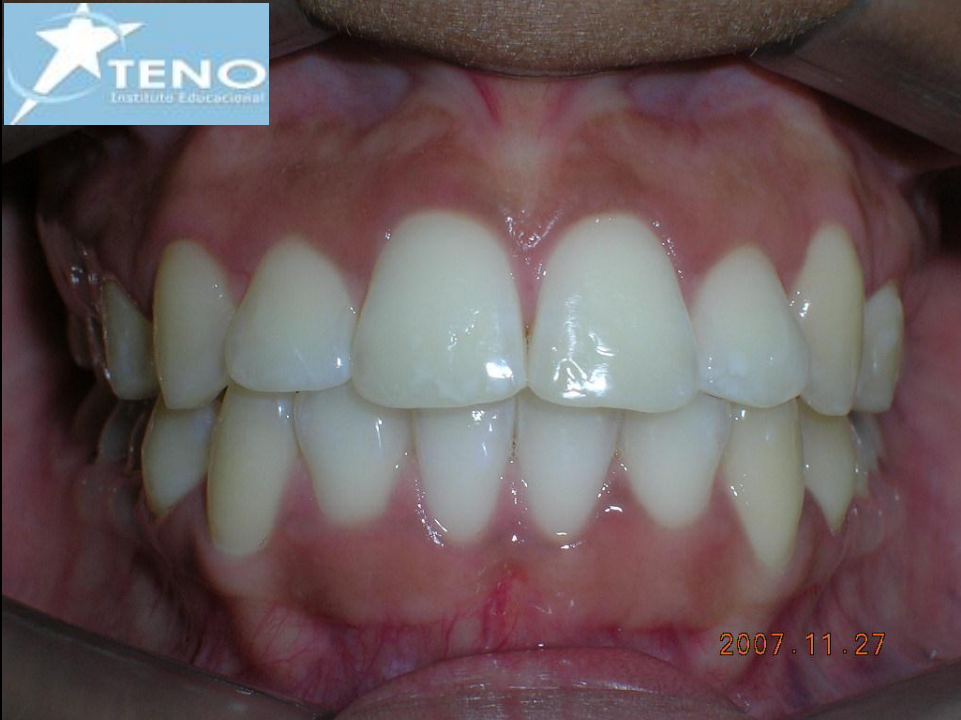2007.09.11



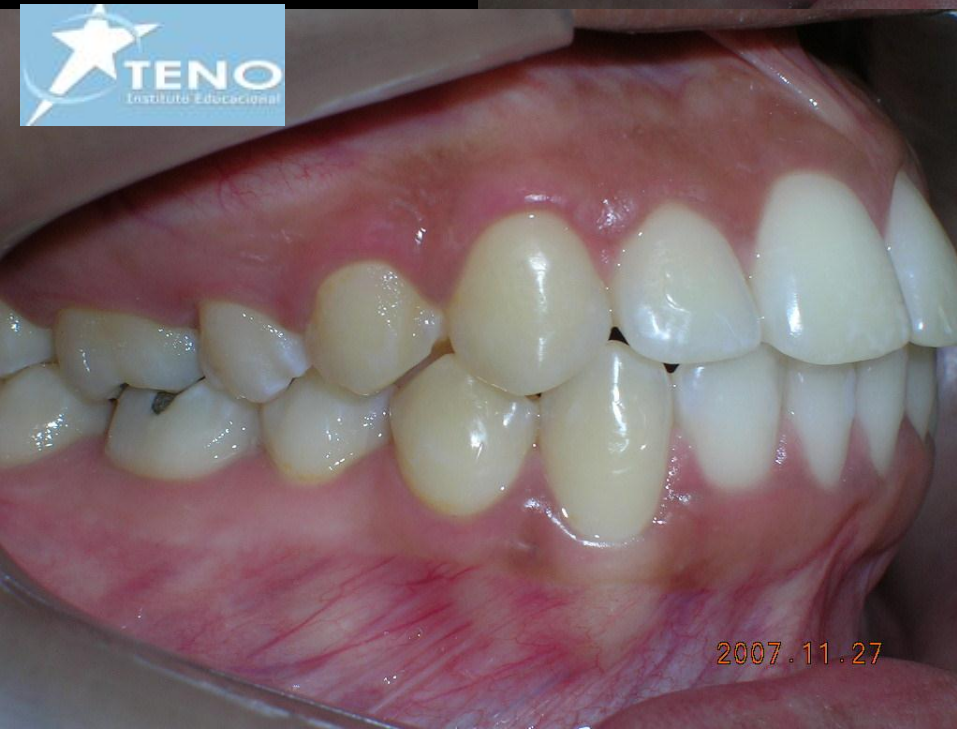



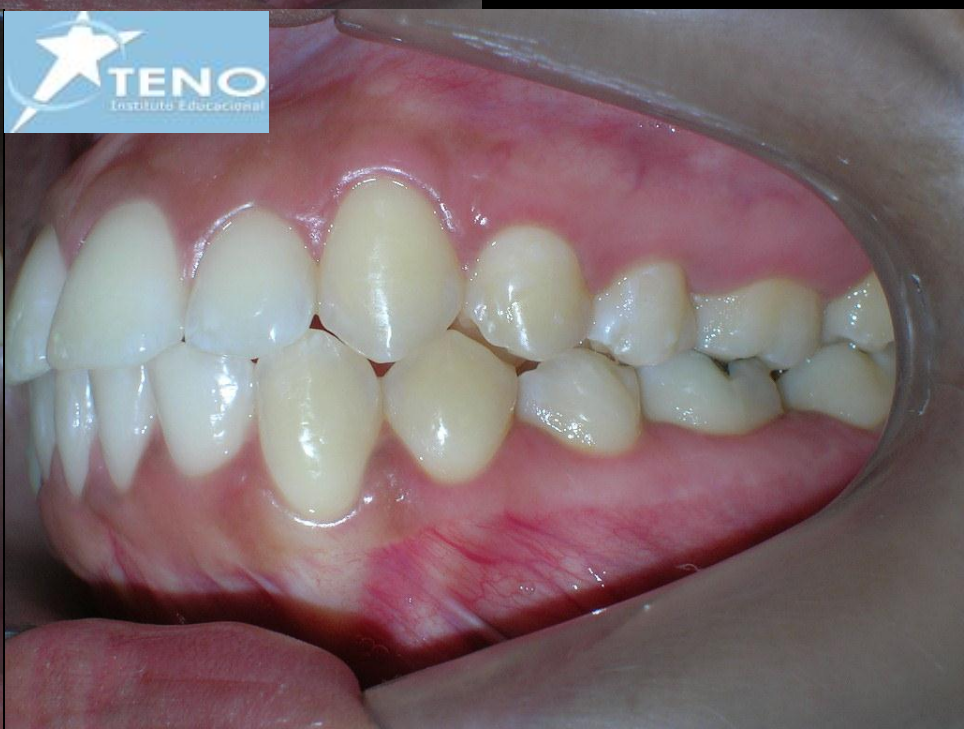2007.09.11



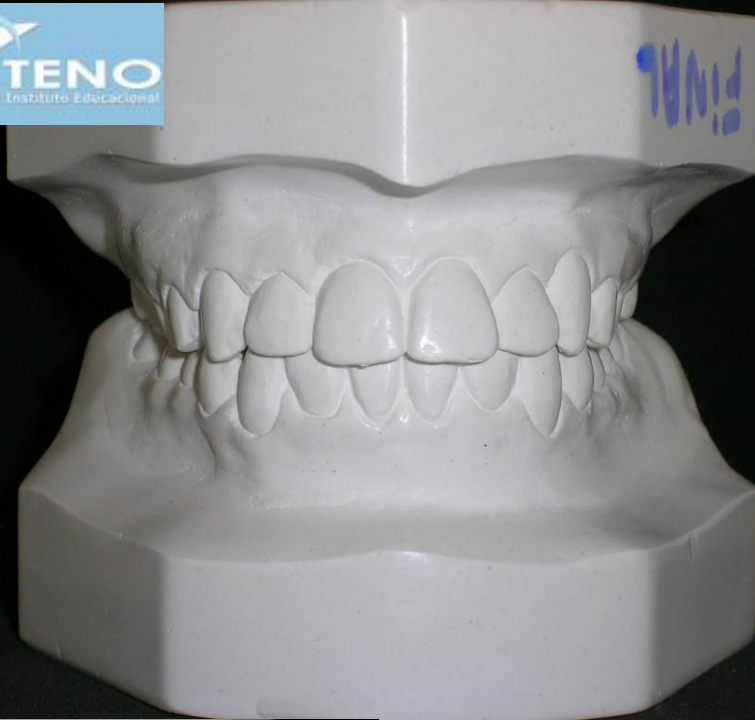2007.11.27



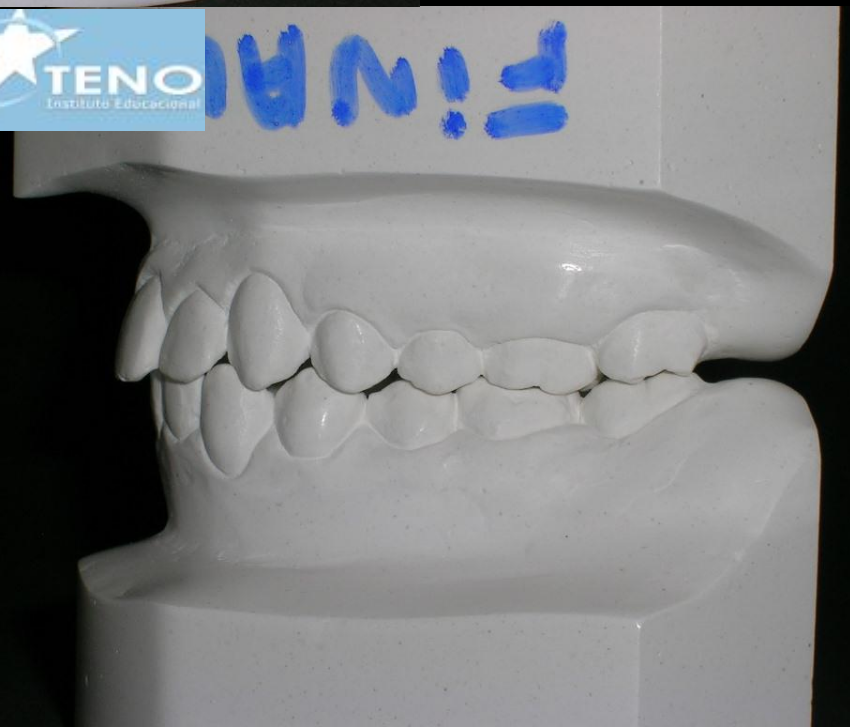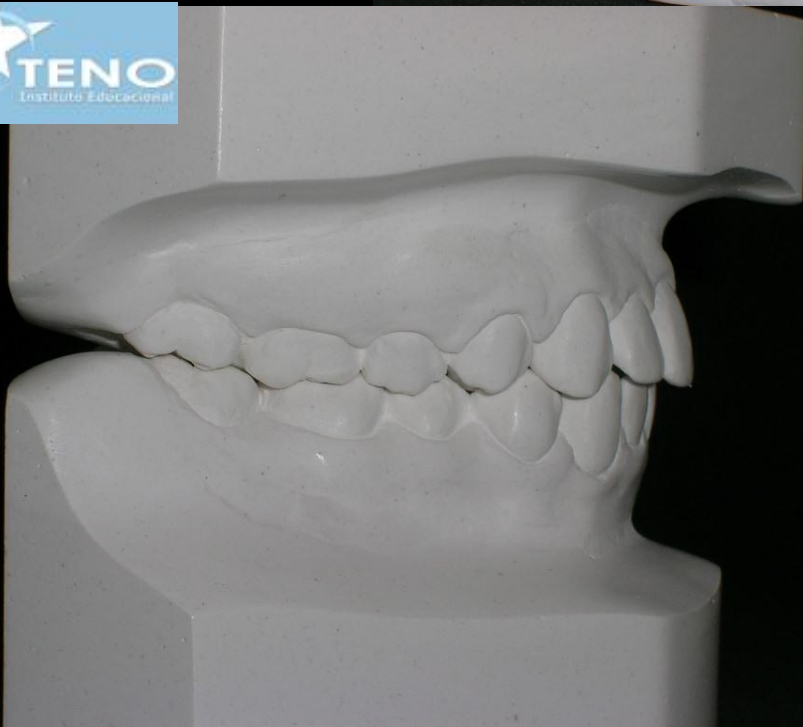2007.11.27



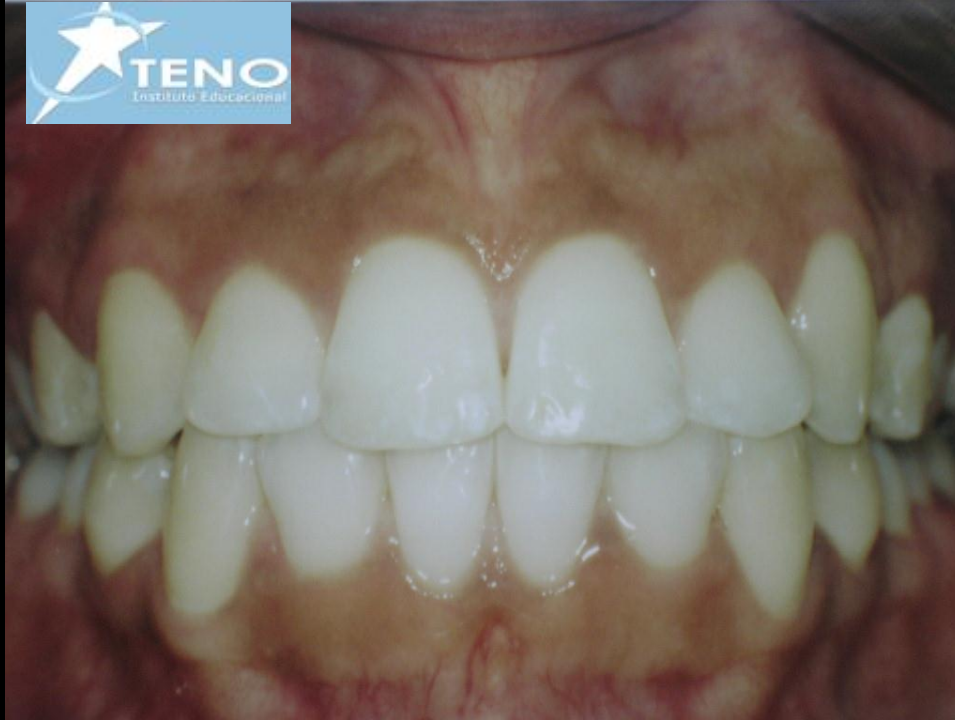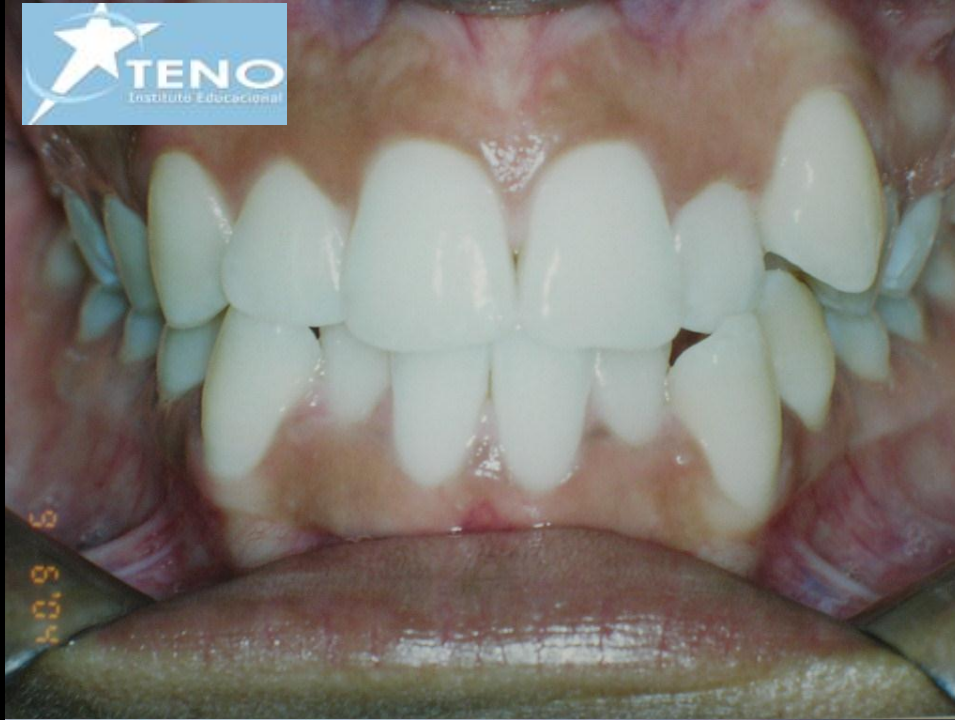2007.11.27

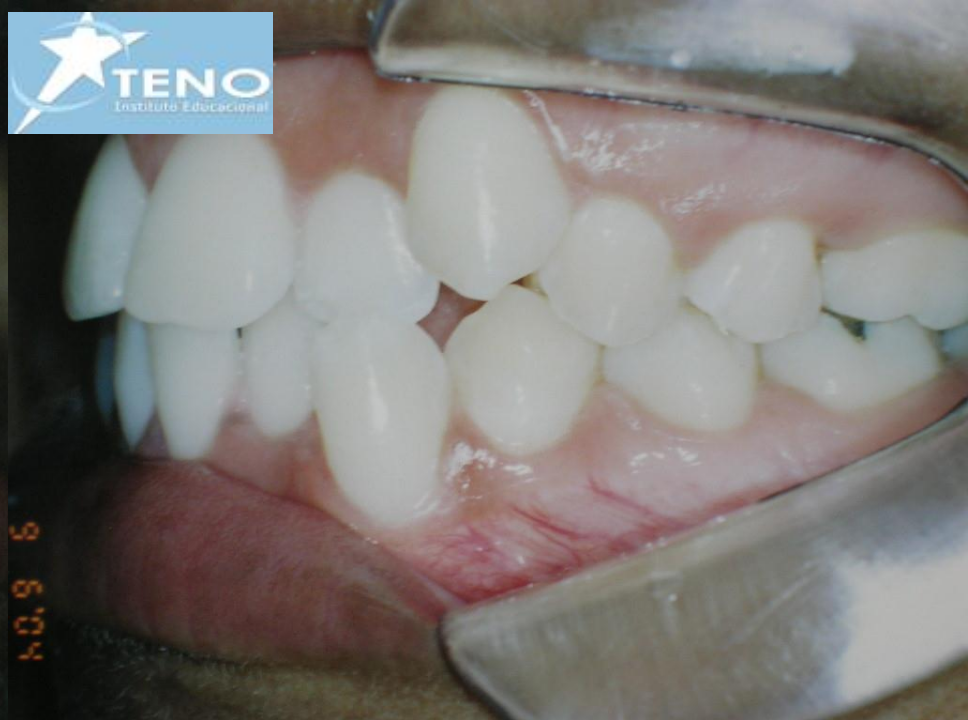
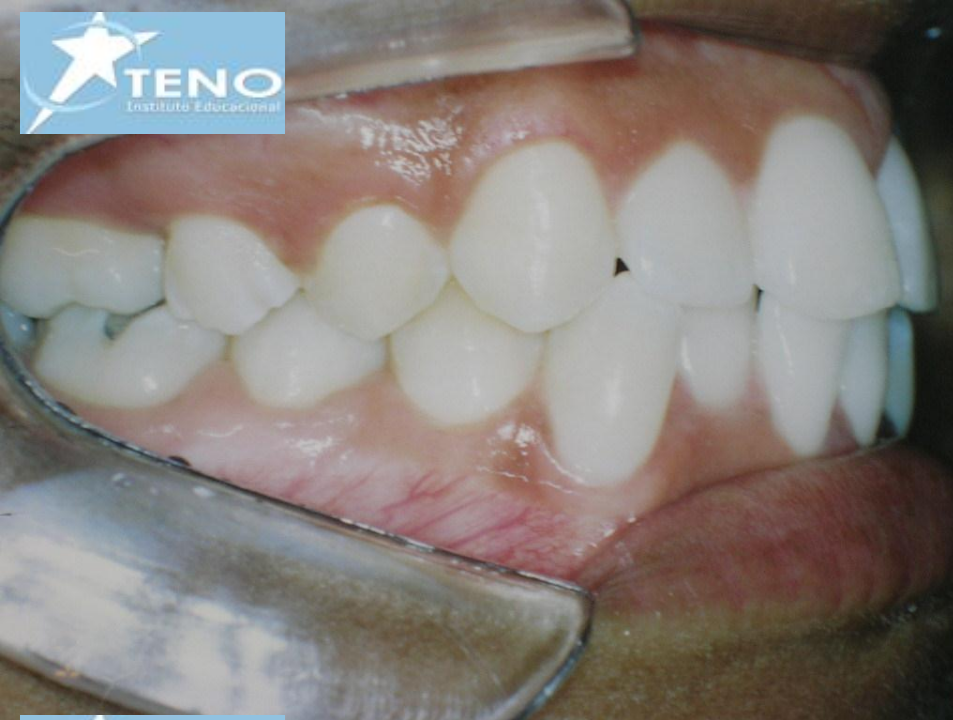
FINRA



FINRA





9 8 0 4





