

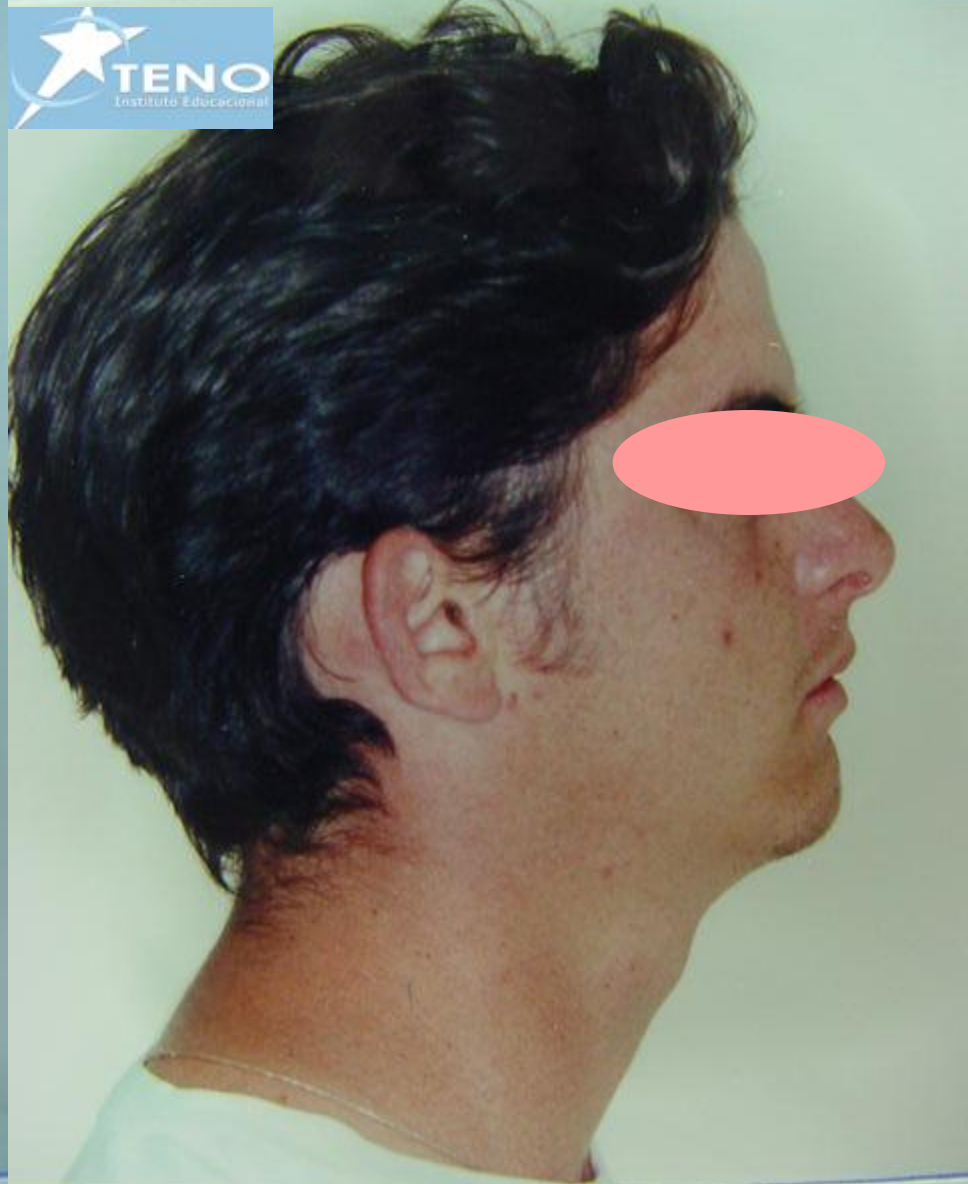
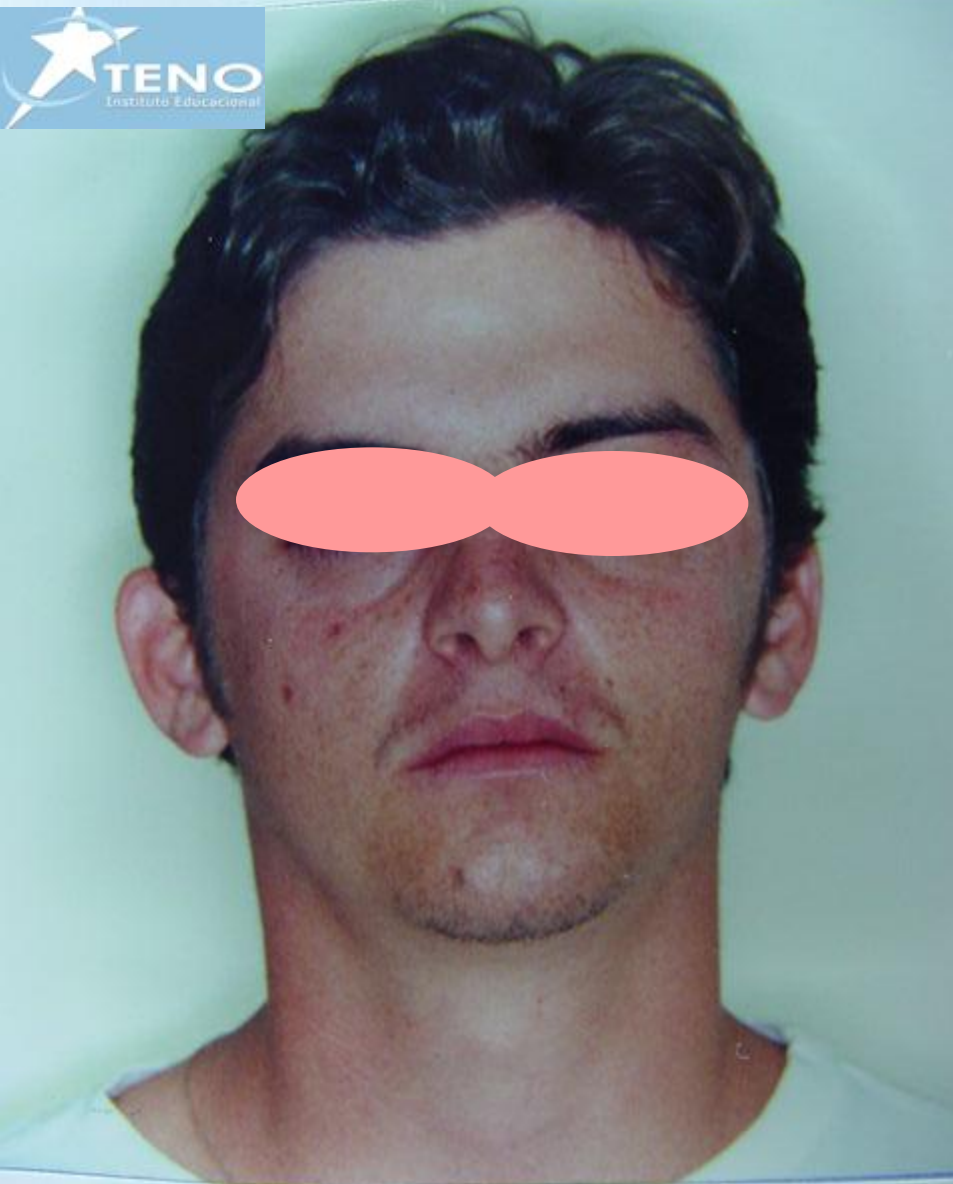
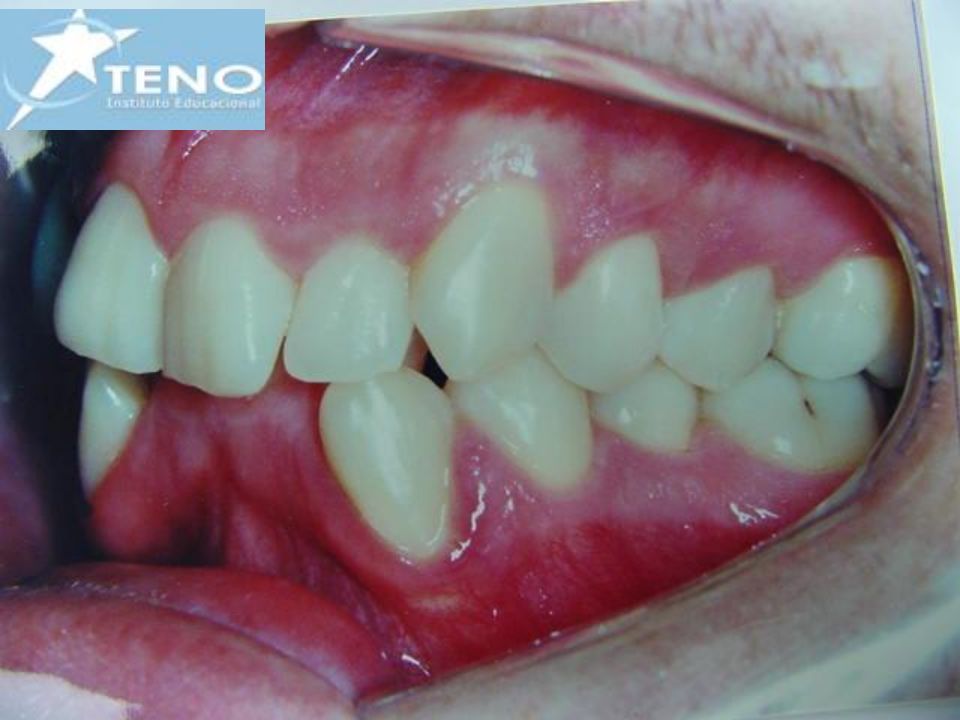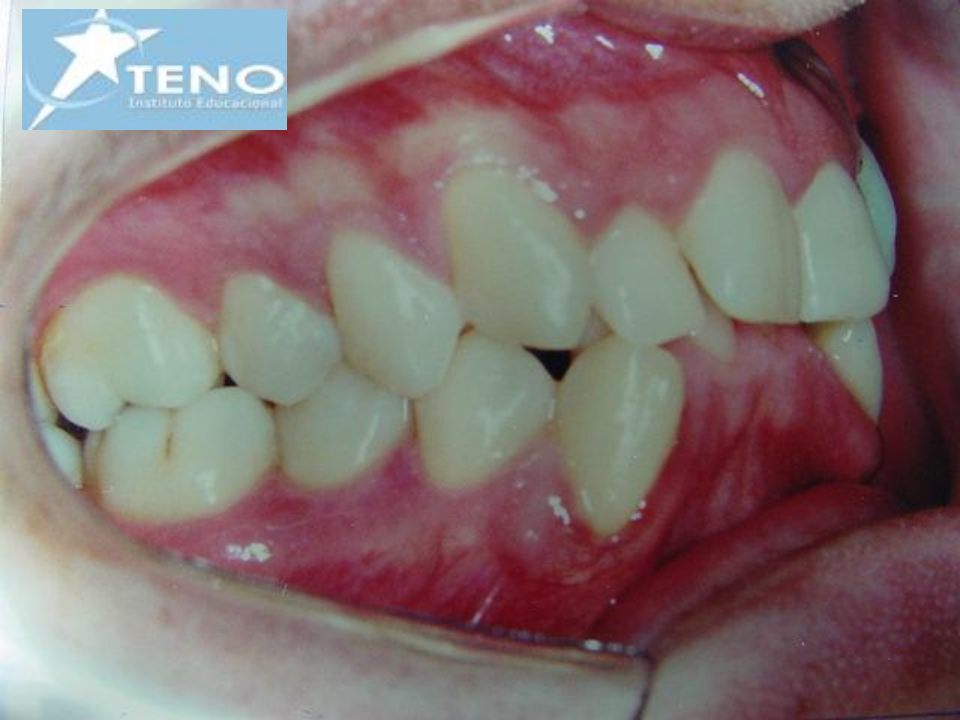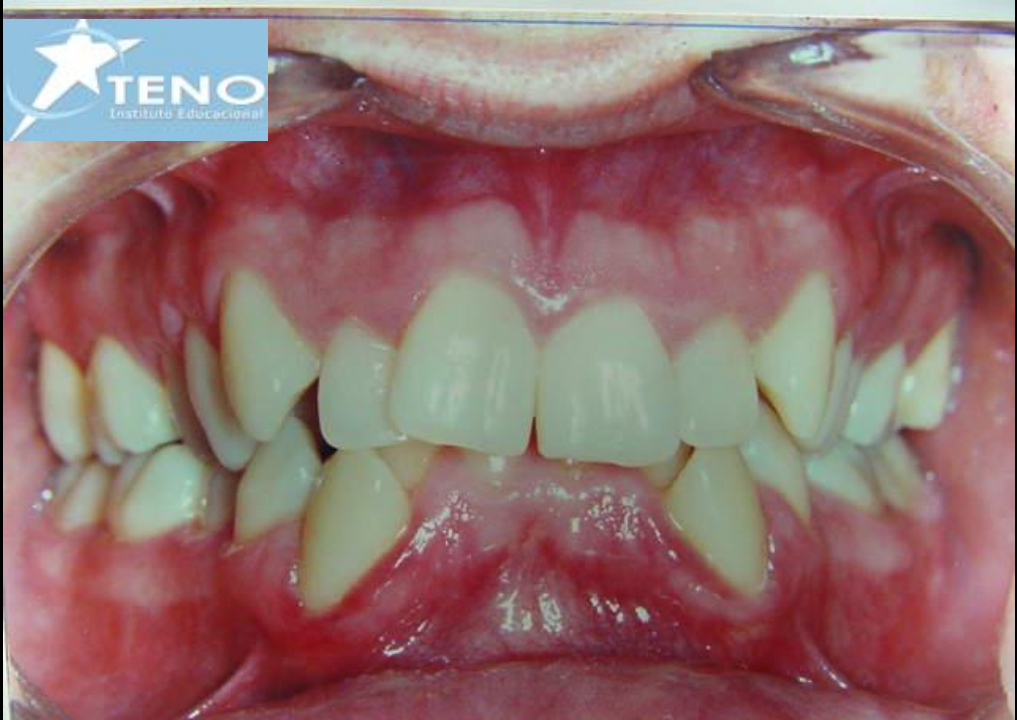## Caso cedido pelo Prof. Dr. Artênio Garbin

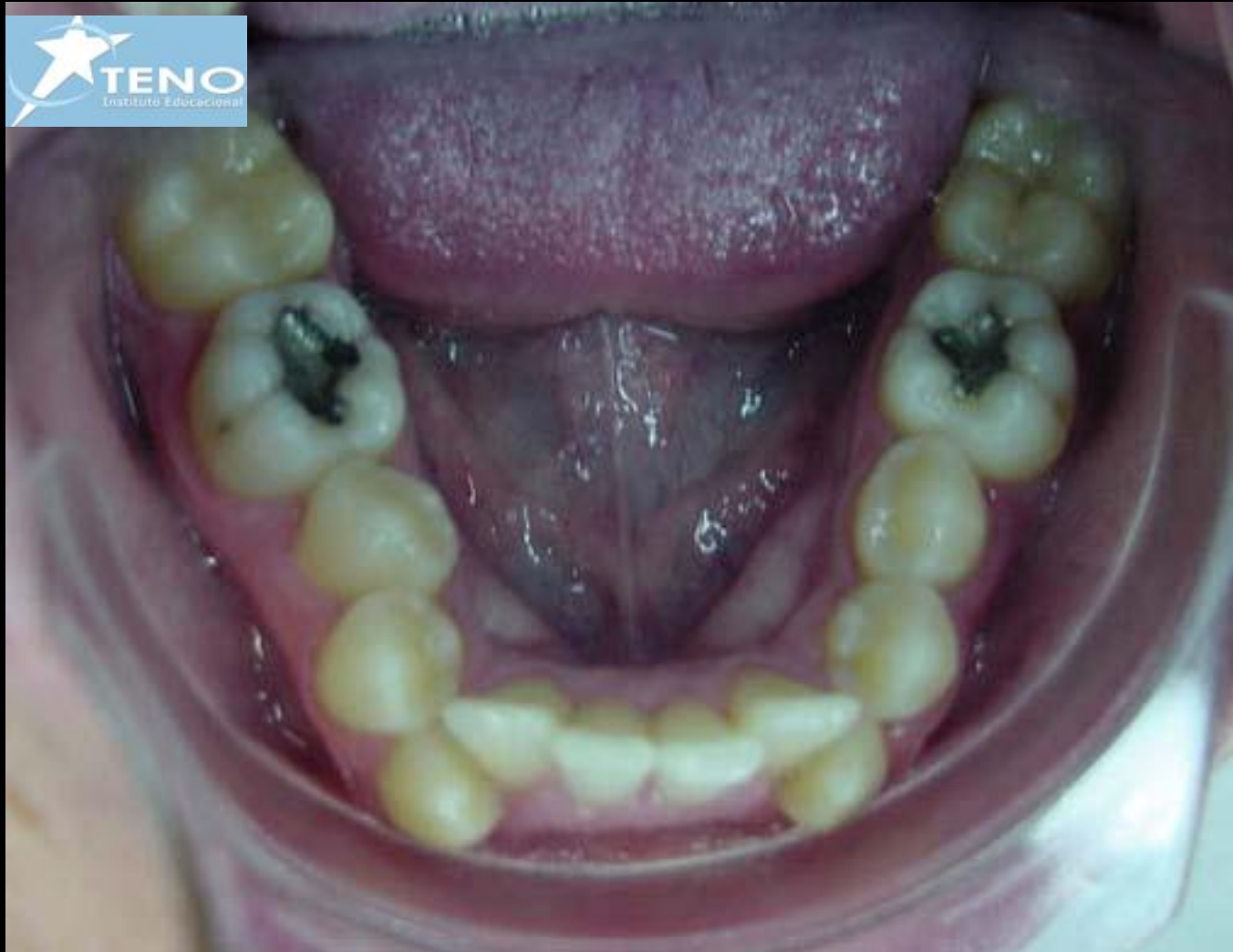Especialista em Ortodontia e Ortopedia Facial

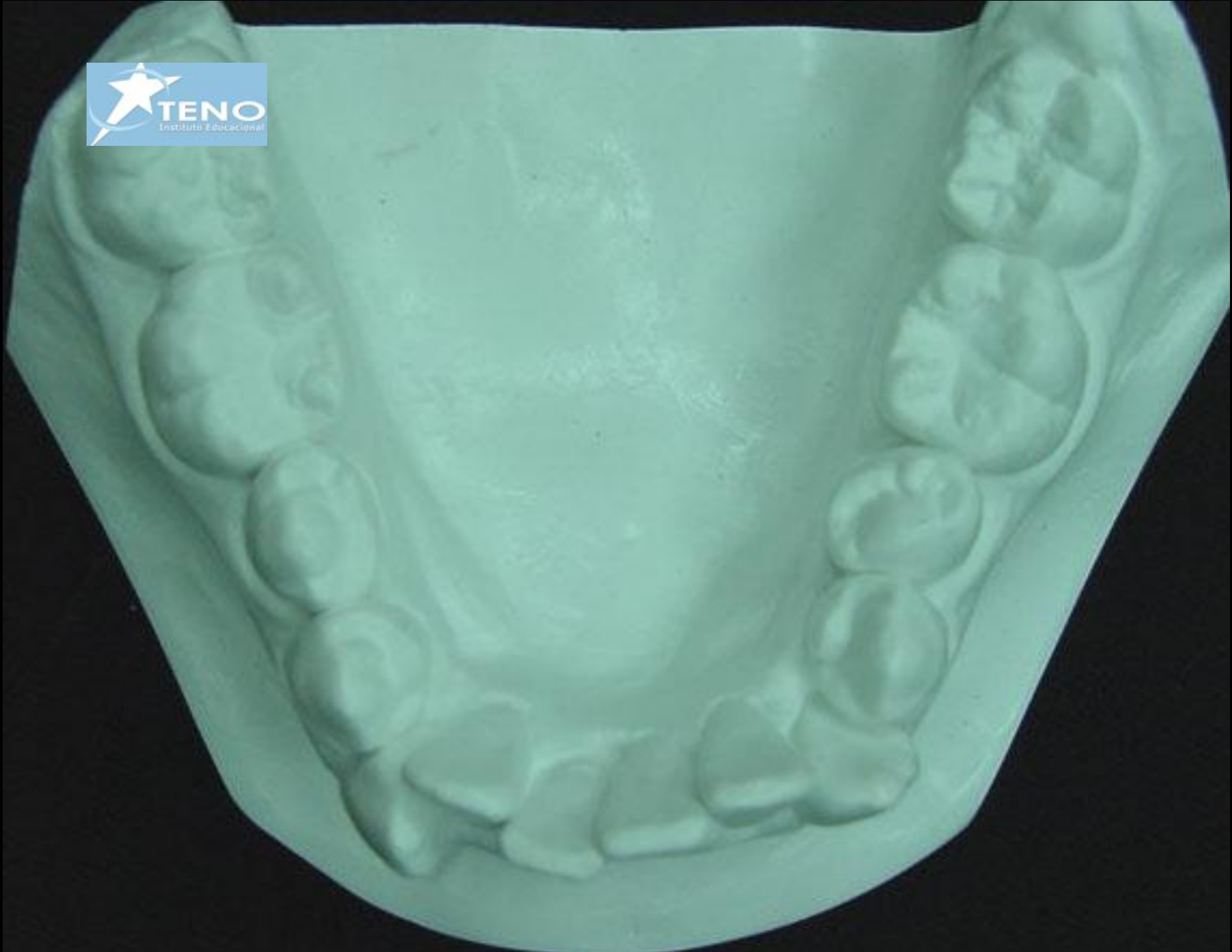
- Mestre em Ortodontia e Ortopedia Facial - UNICAMP
- Doutor em Ortodontia e Ortopedia Facial - UNICAMP
- Professor convidado do curso de Especialização em Ortodontia e Ortopedia Facial da Universidade Cruzeiro do Sul.
- Professor convidado do curso de Atualização em Ortodontia e Ortopedia Facial da ABO - Regional Araçatuba
- Professor convidado do curso de Especialização em Ortodontia e Ortopedia Facial da ABO - Regional Araçatuba
- Professor Adjunto da Faculdade de Odontologia de Araçatuba - UNESP
- Professor de Ortodontia do Programa de Pós-graduação em Odontologia Preventiva e Social -FOA UNESP
- Coordenador da Pós-graduação de Odontologia Preventiva e Social - UNESP
- Presidente da ABO - Regional Araçatuba

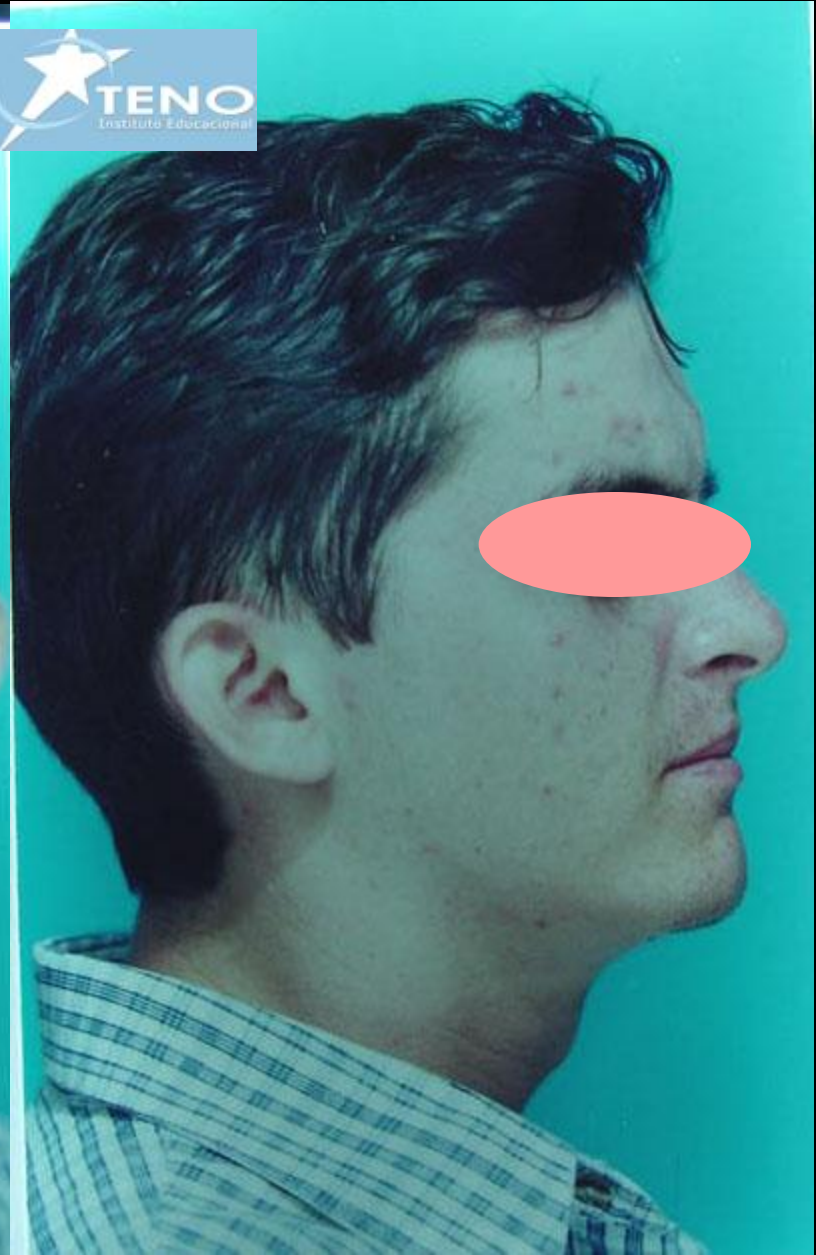
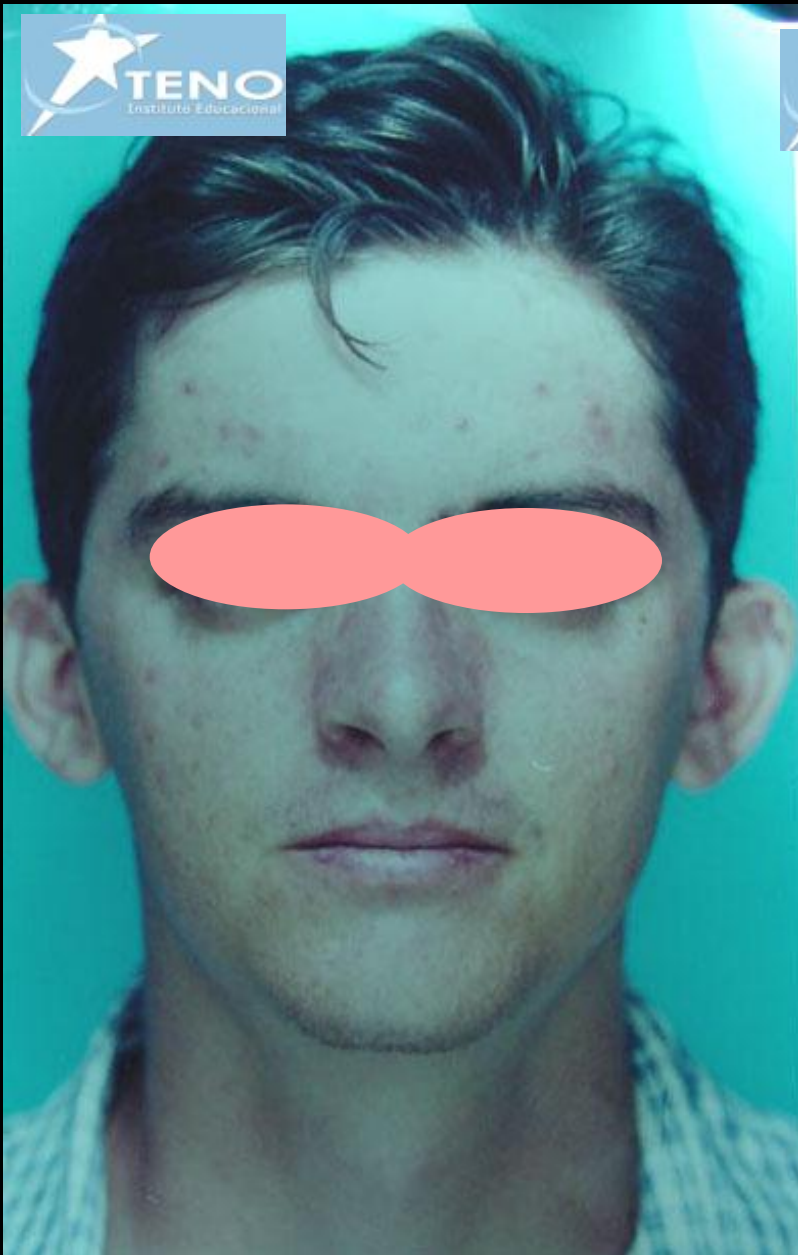Classe I apinhamento severo  
dentes bem posicionados,  
tratamento com QH e ABI

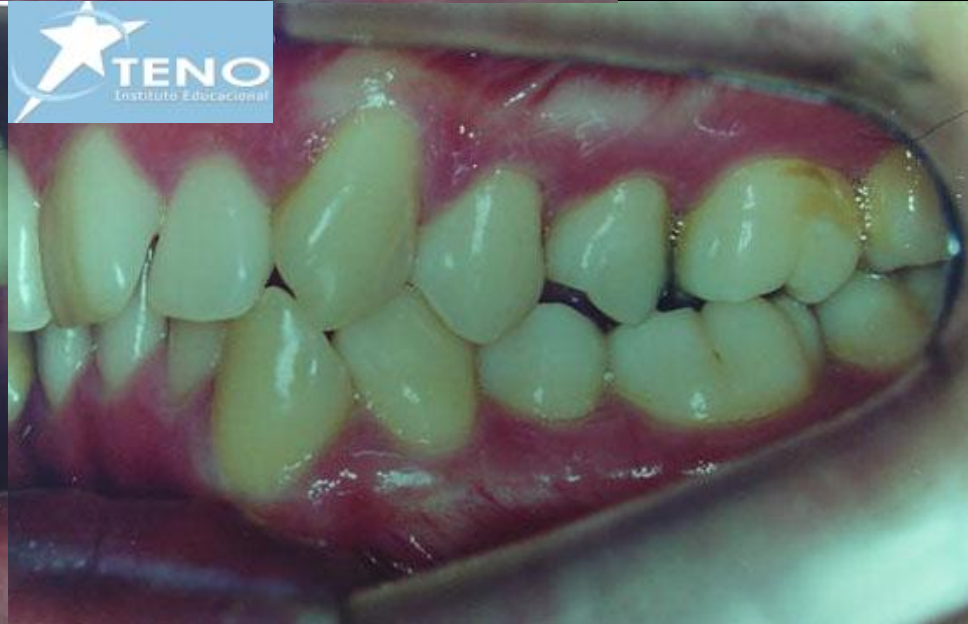
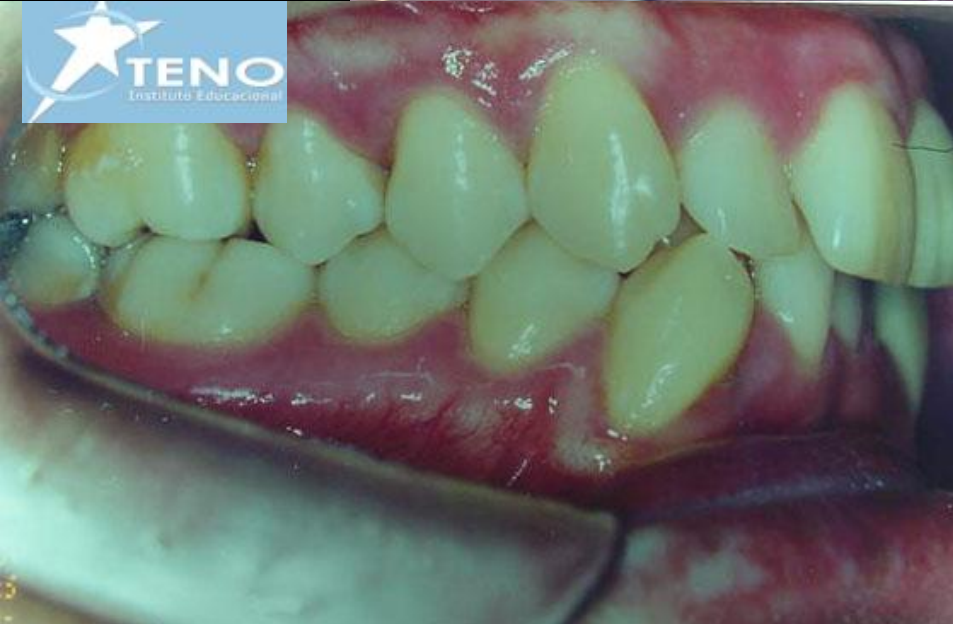
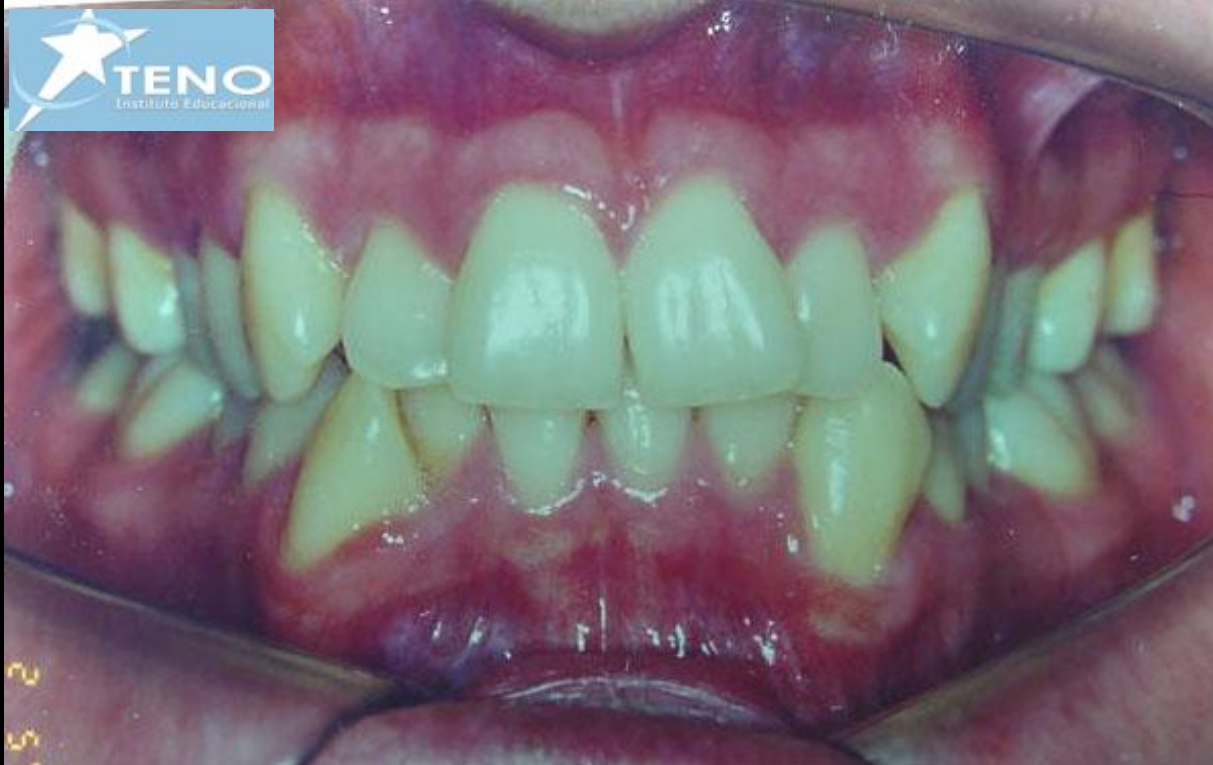


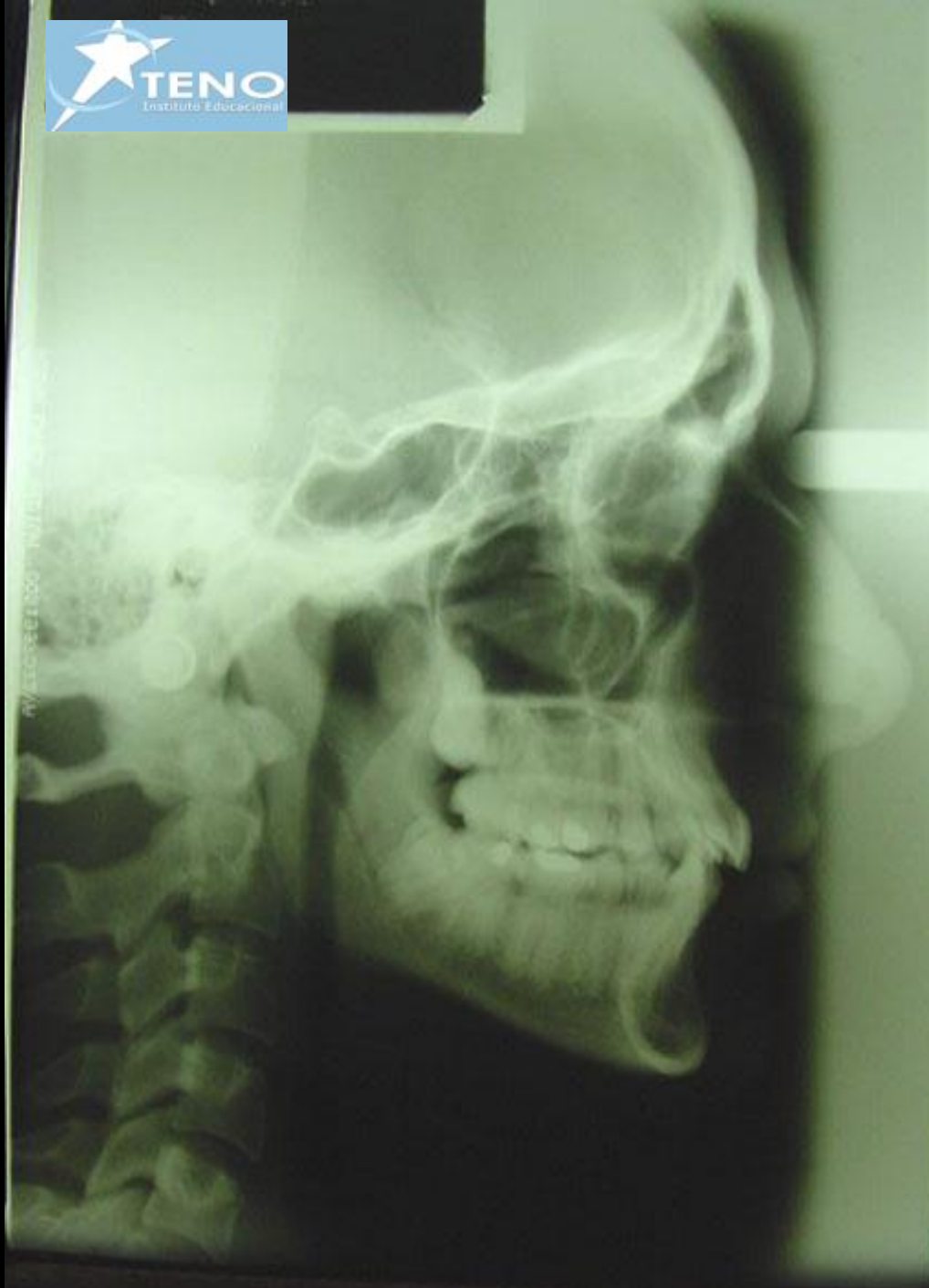


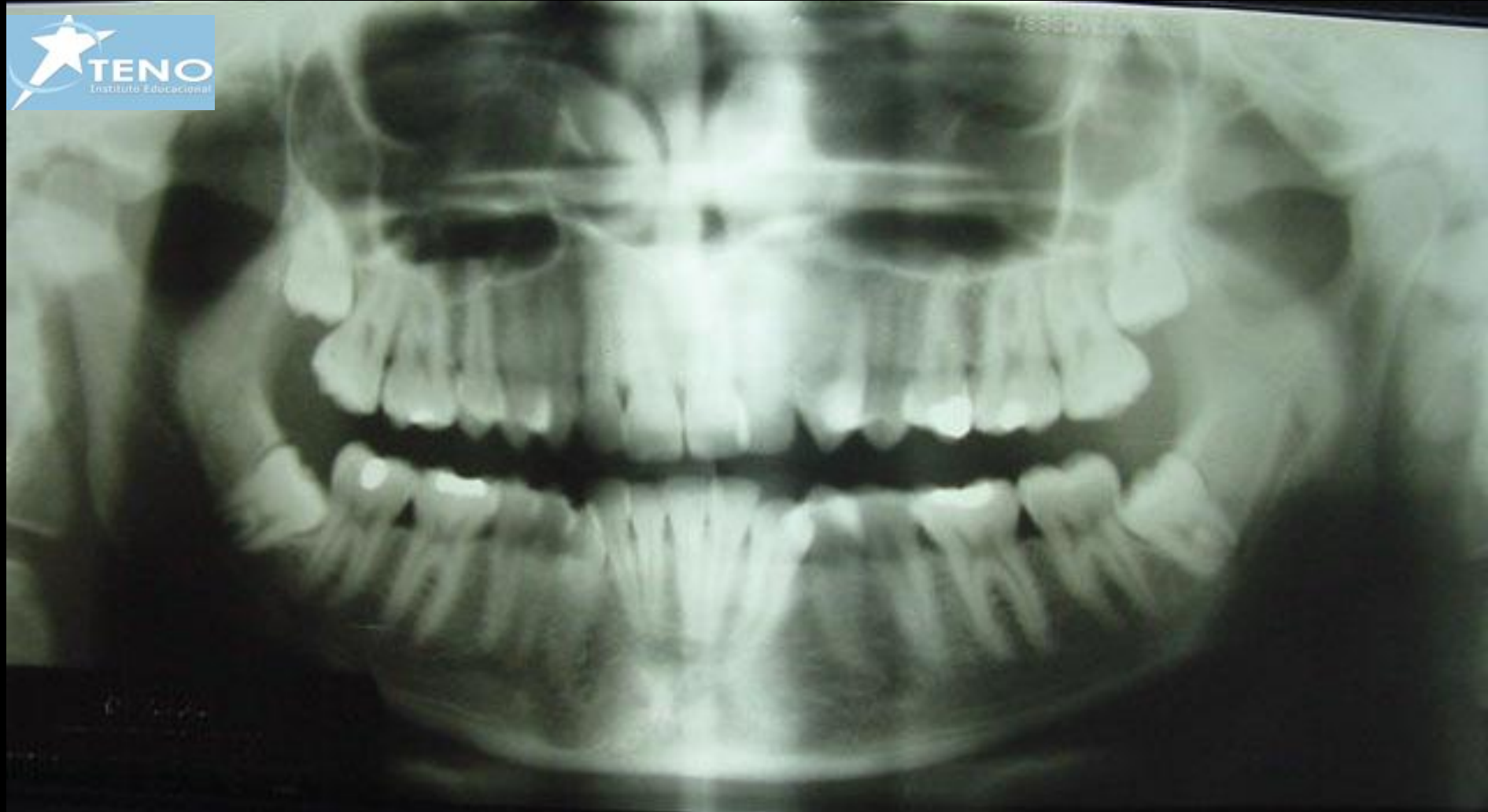


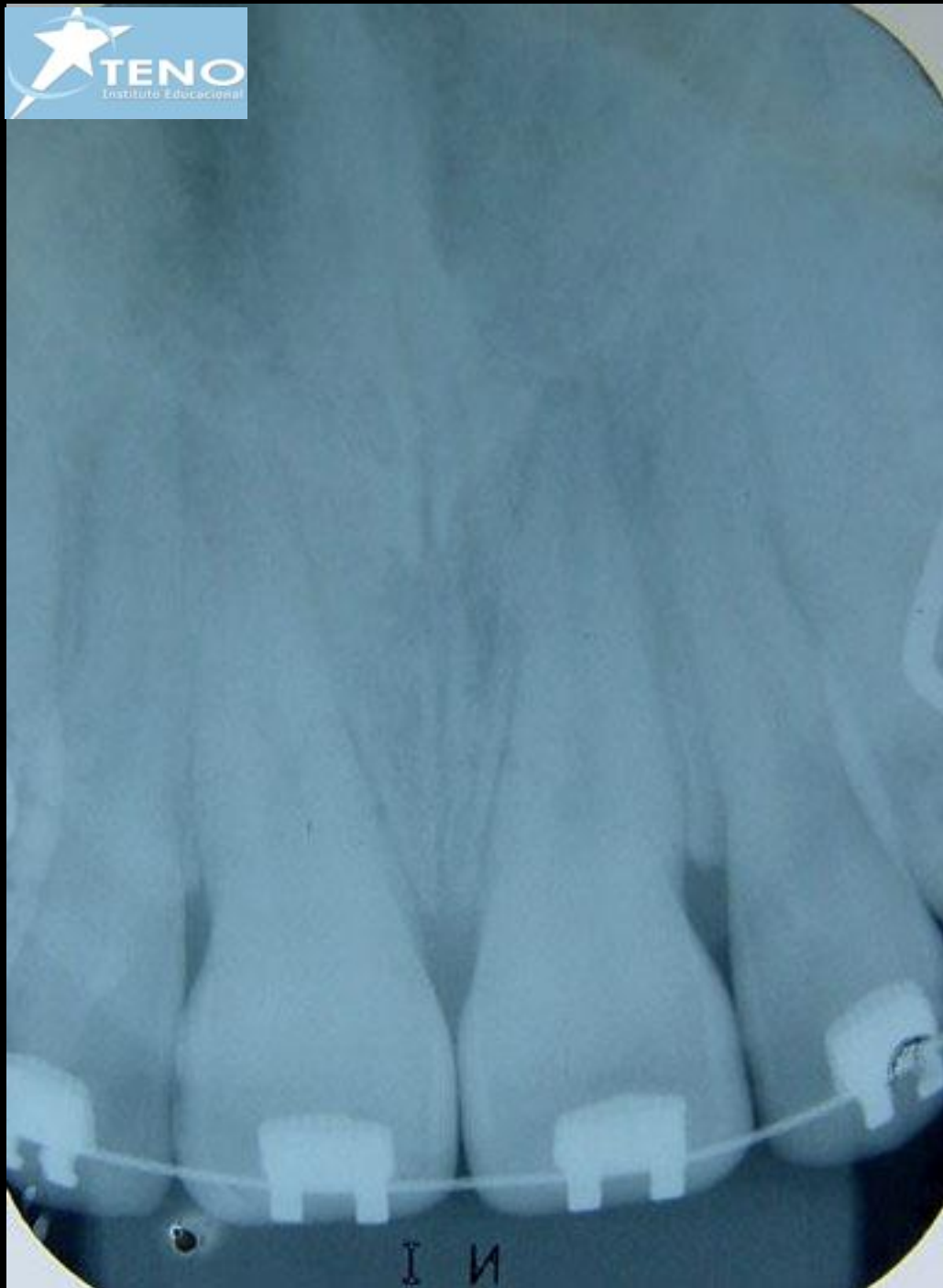


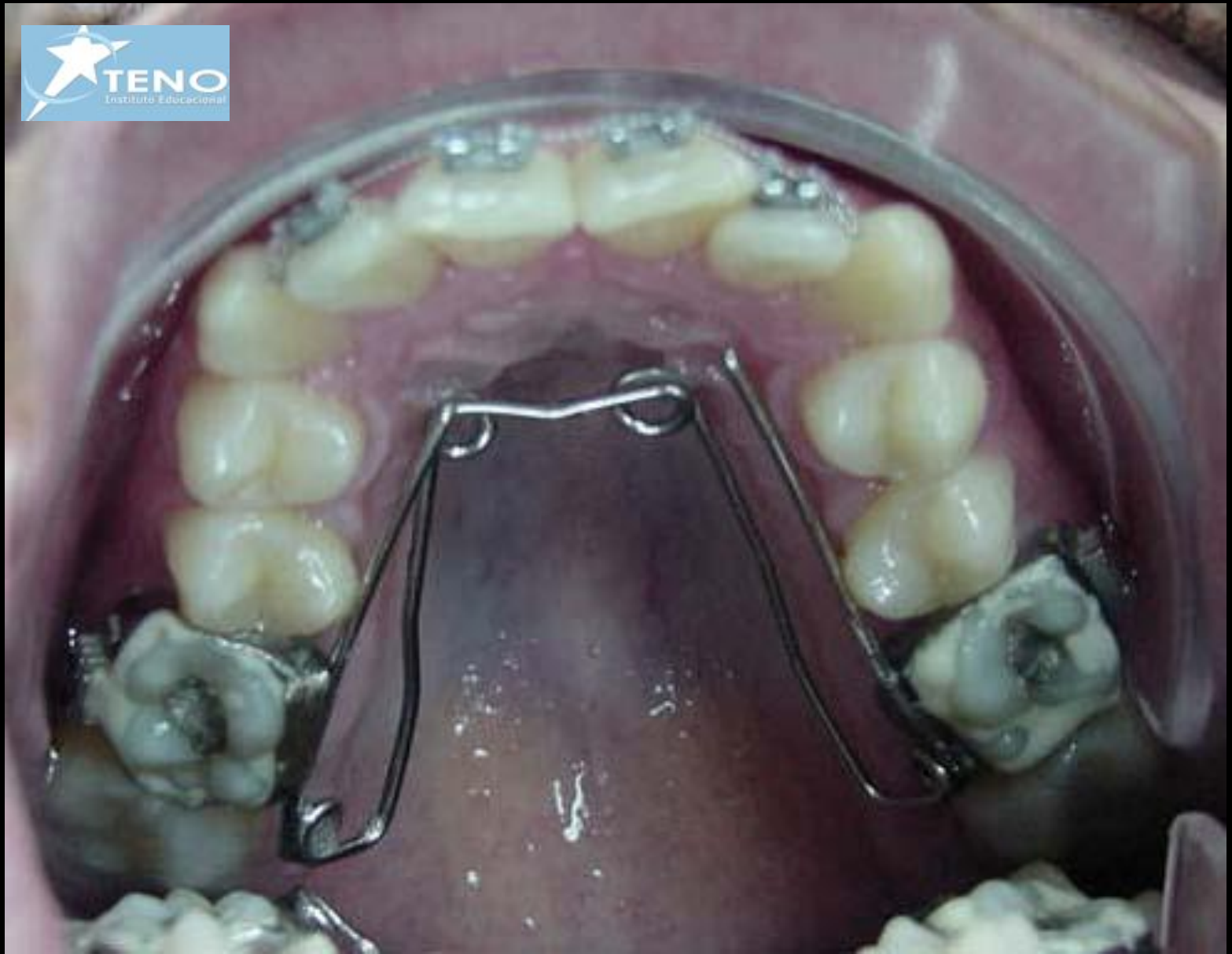


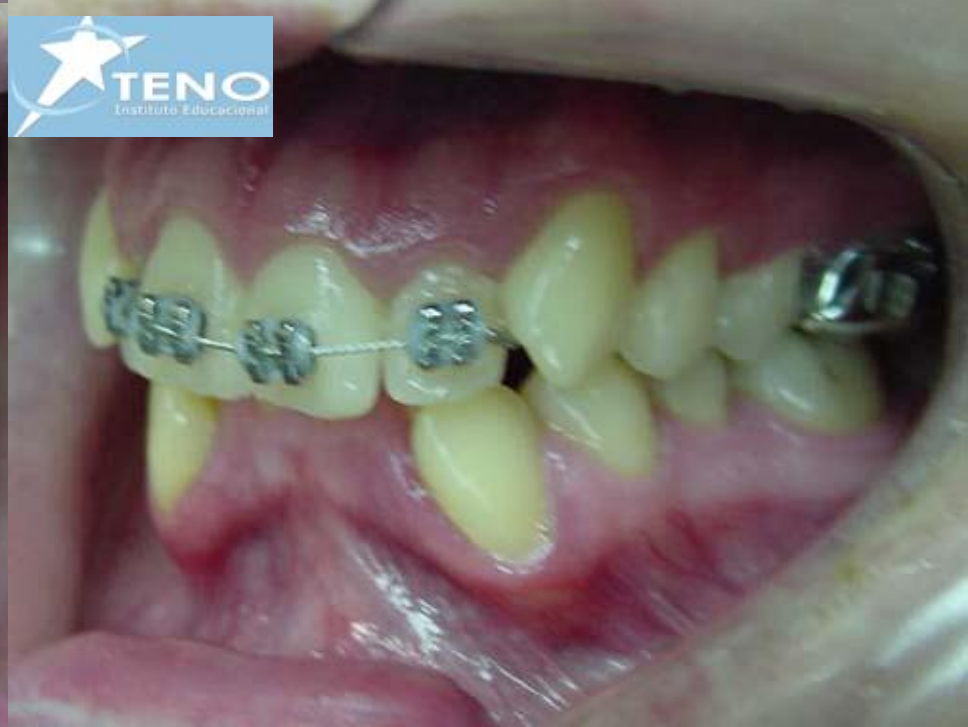
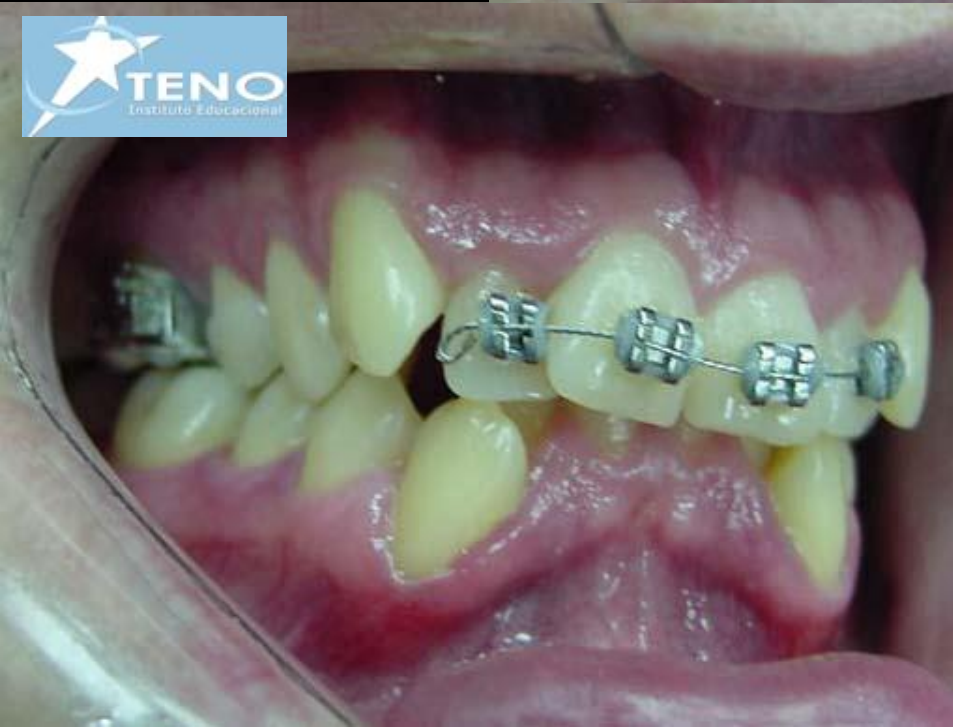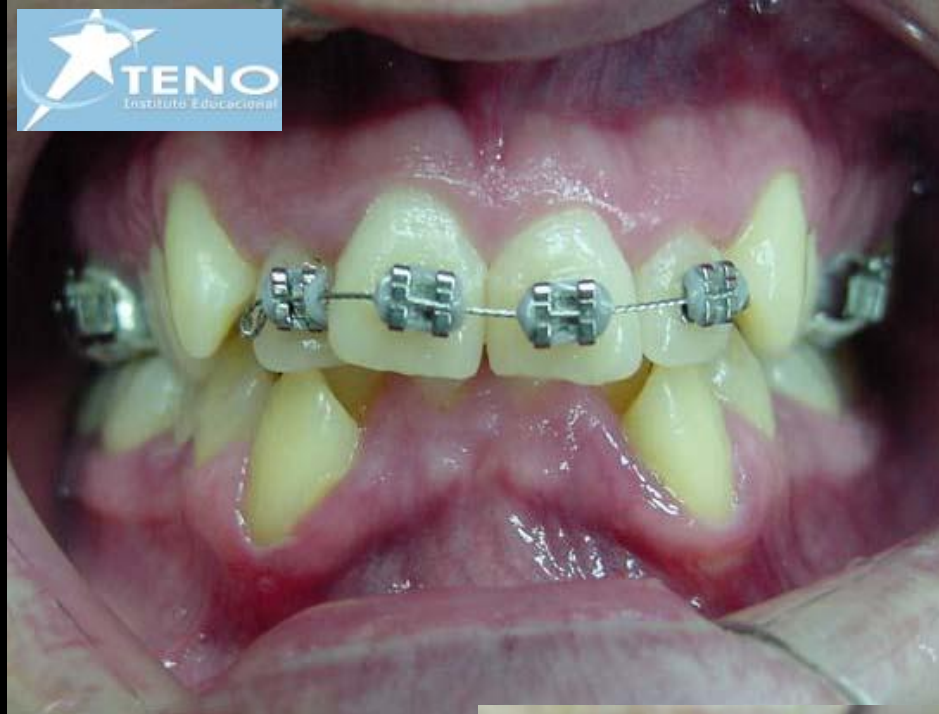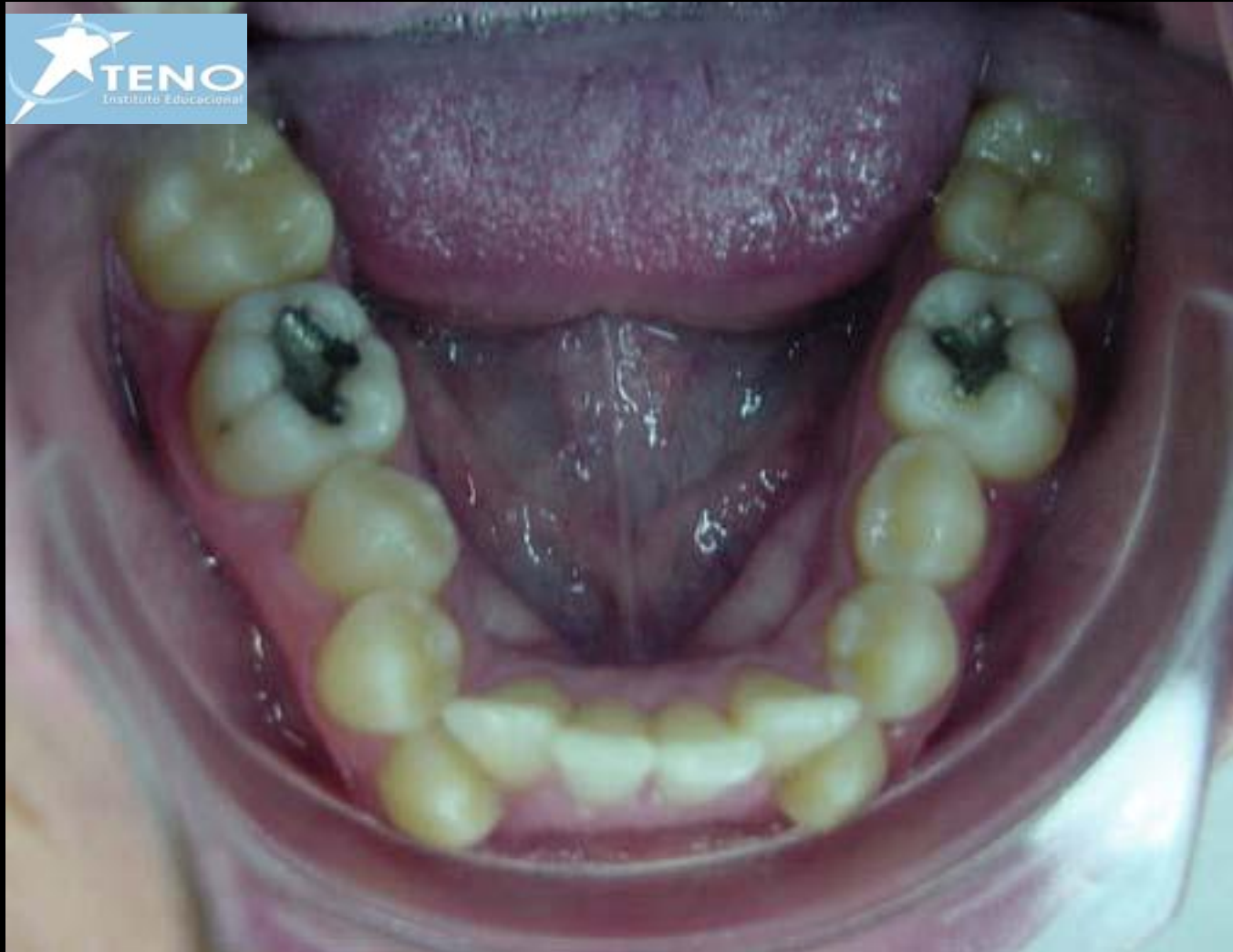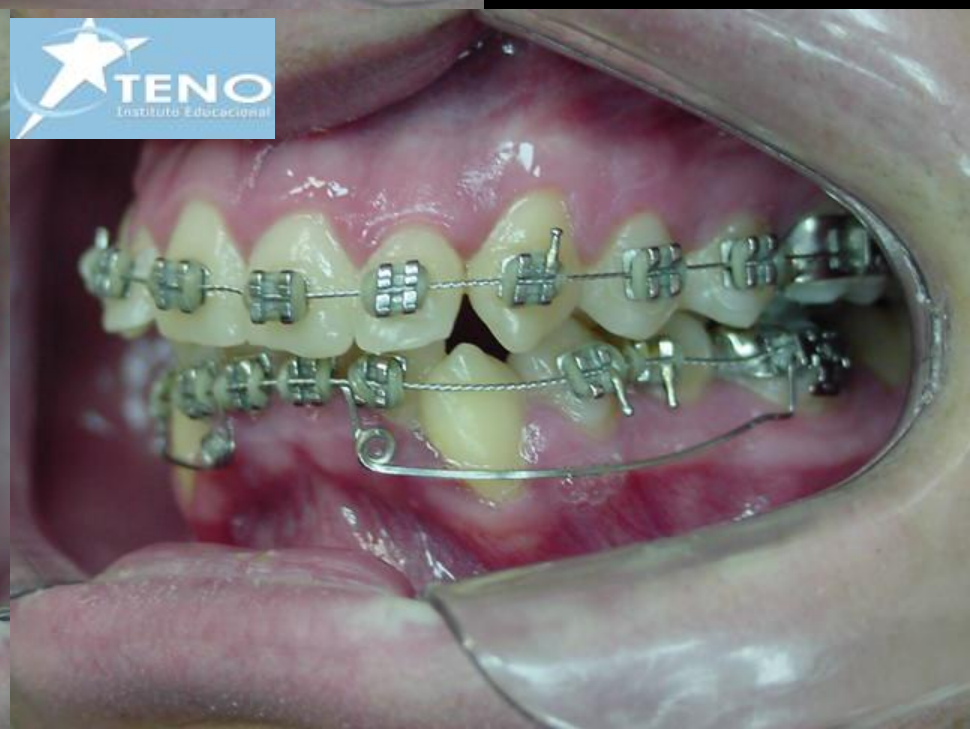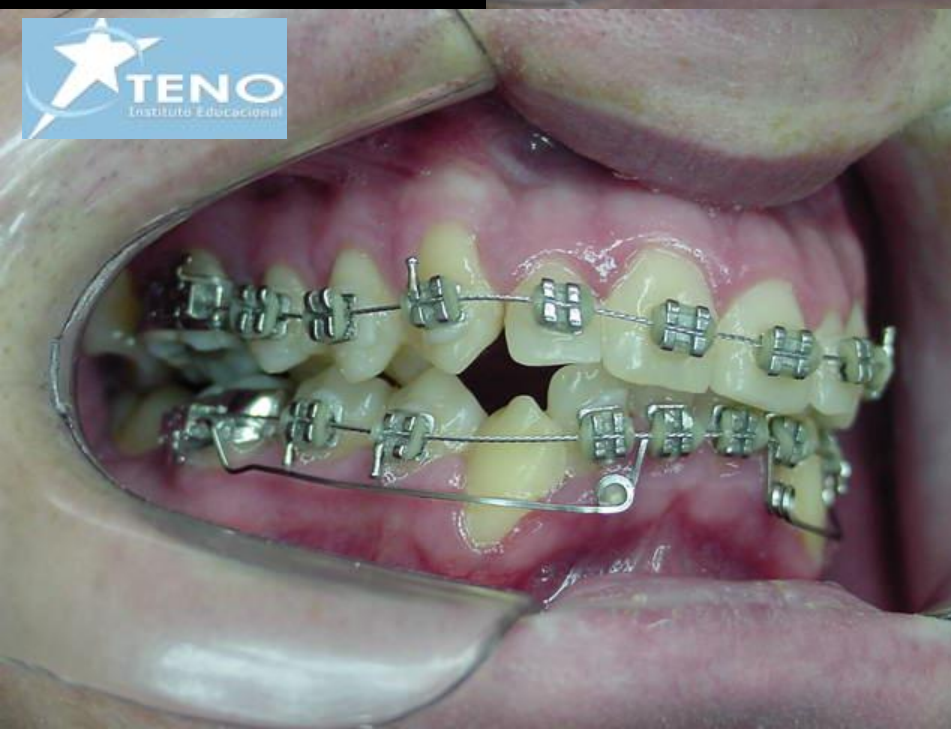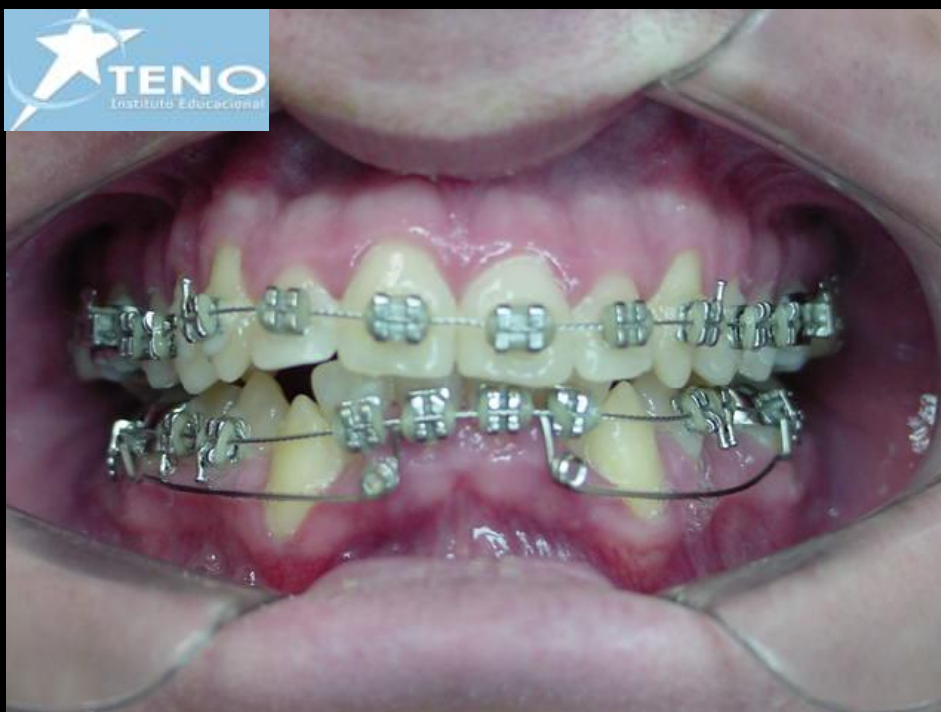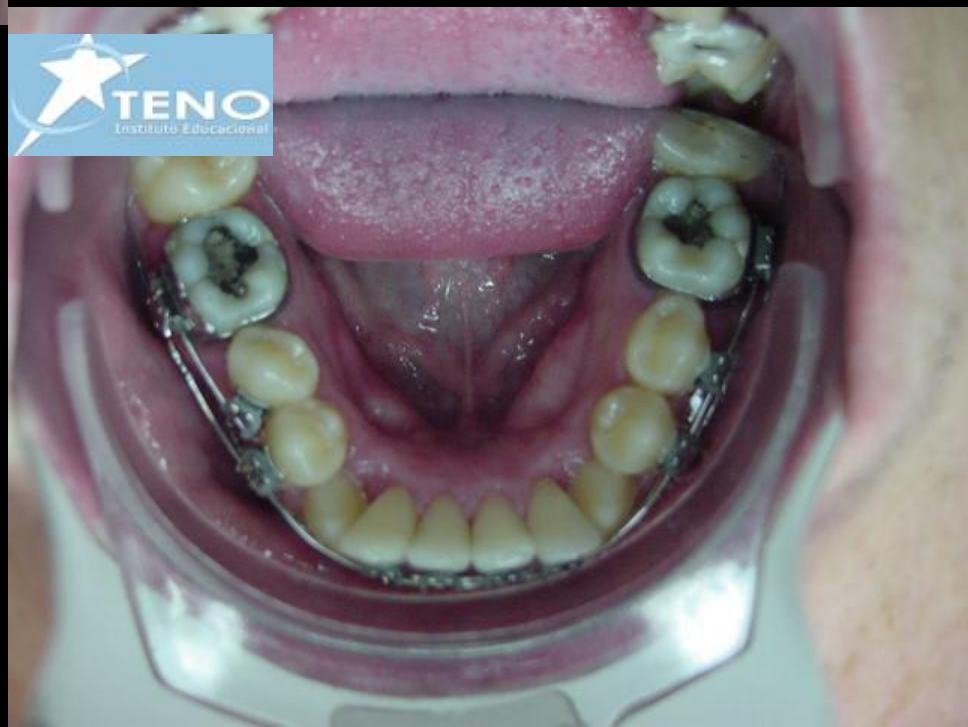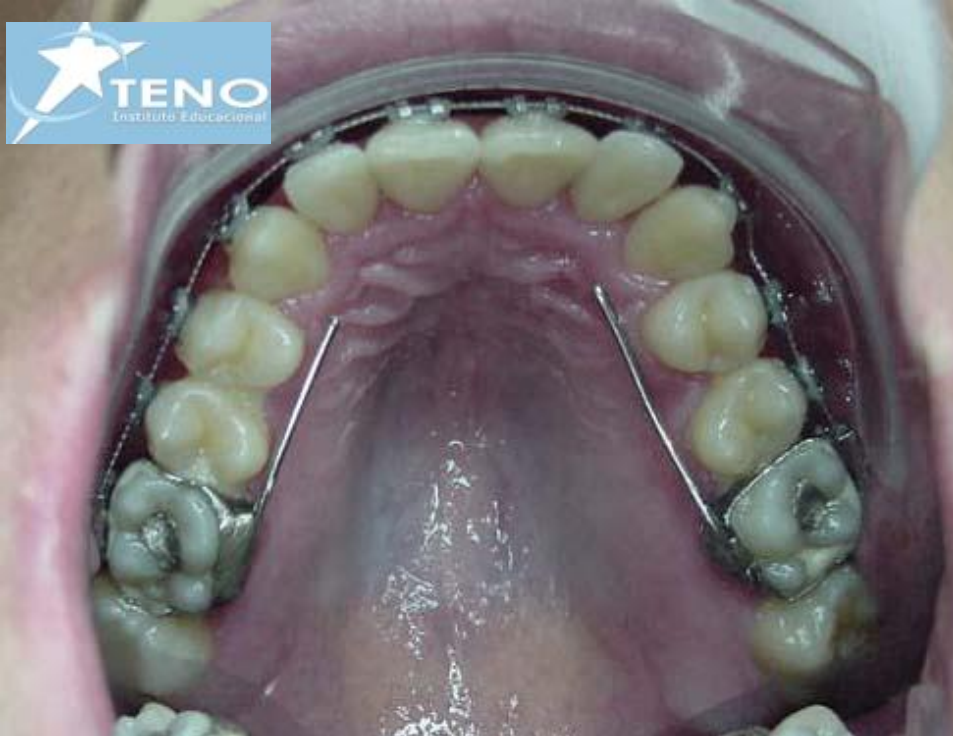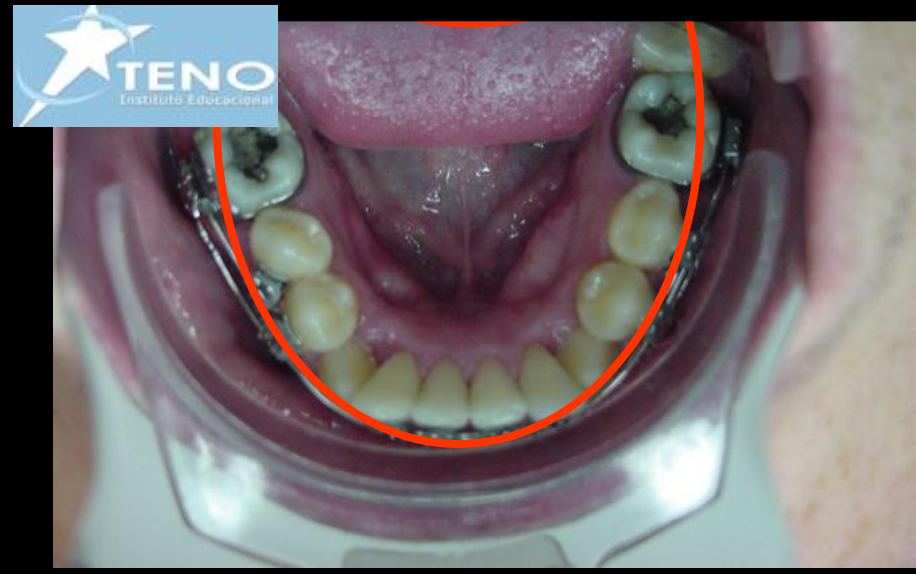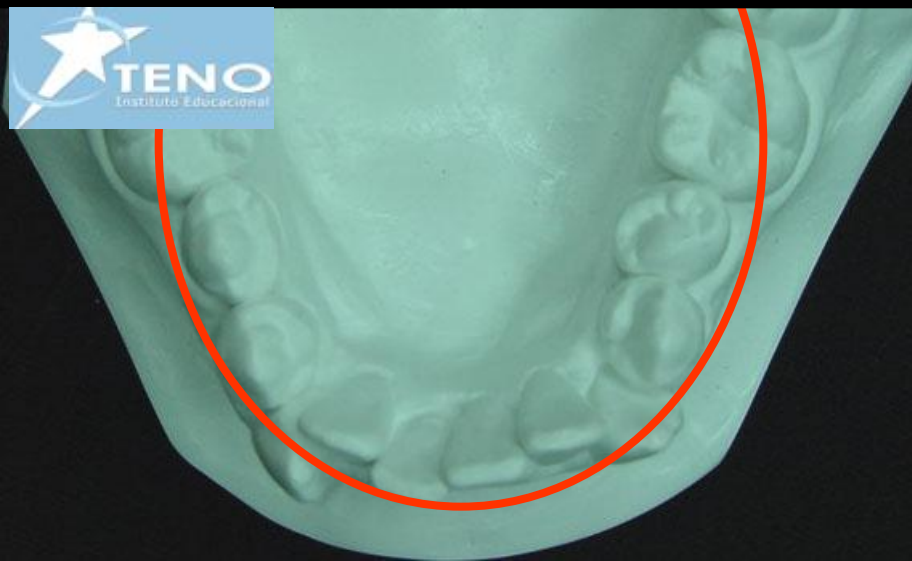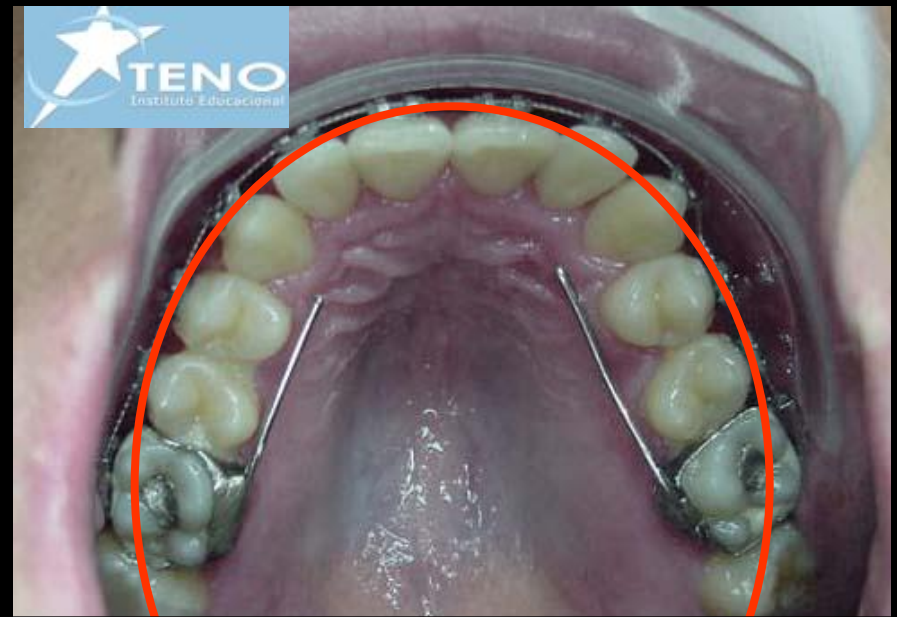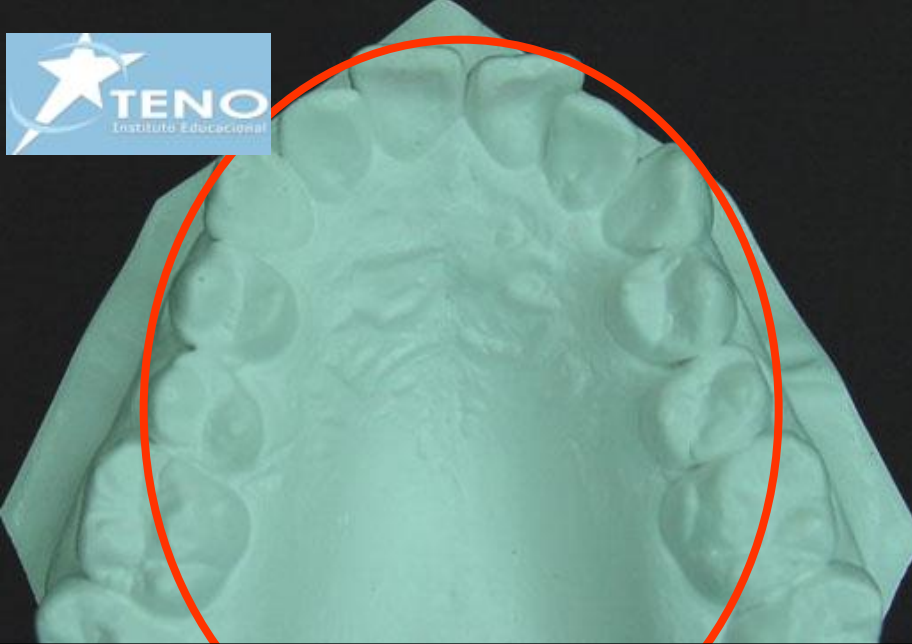








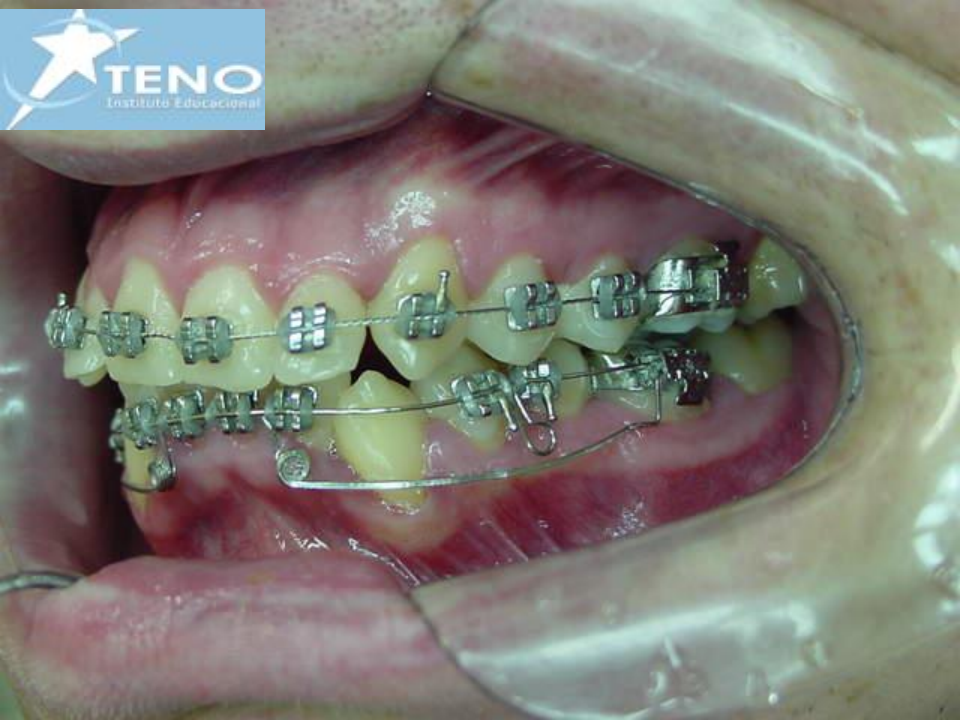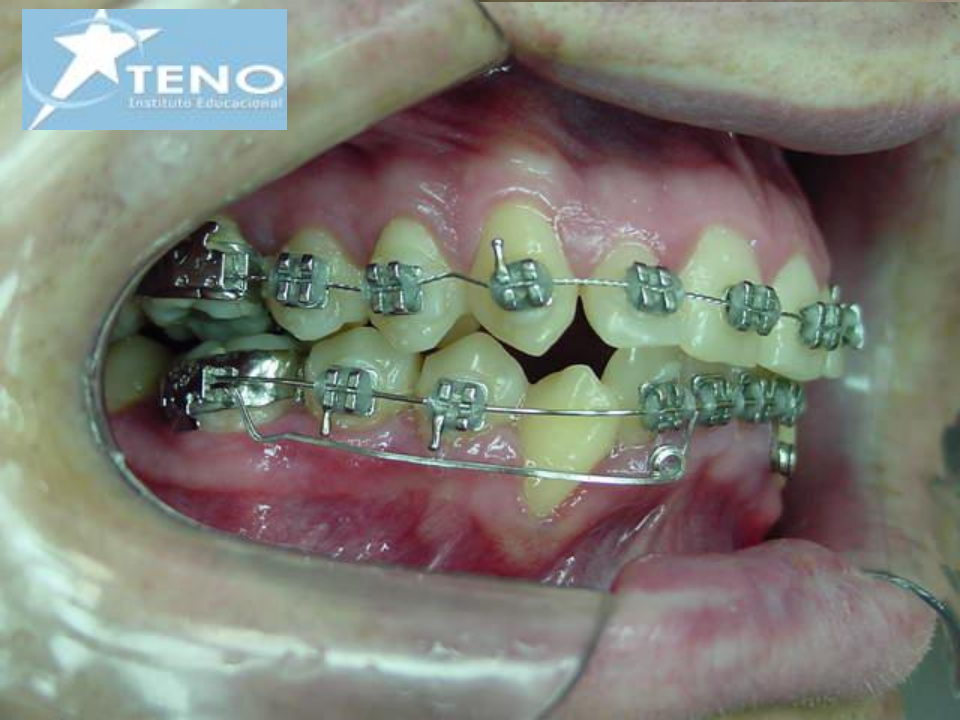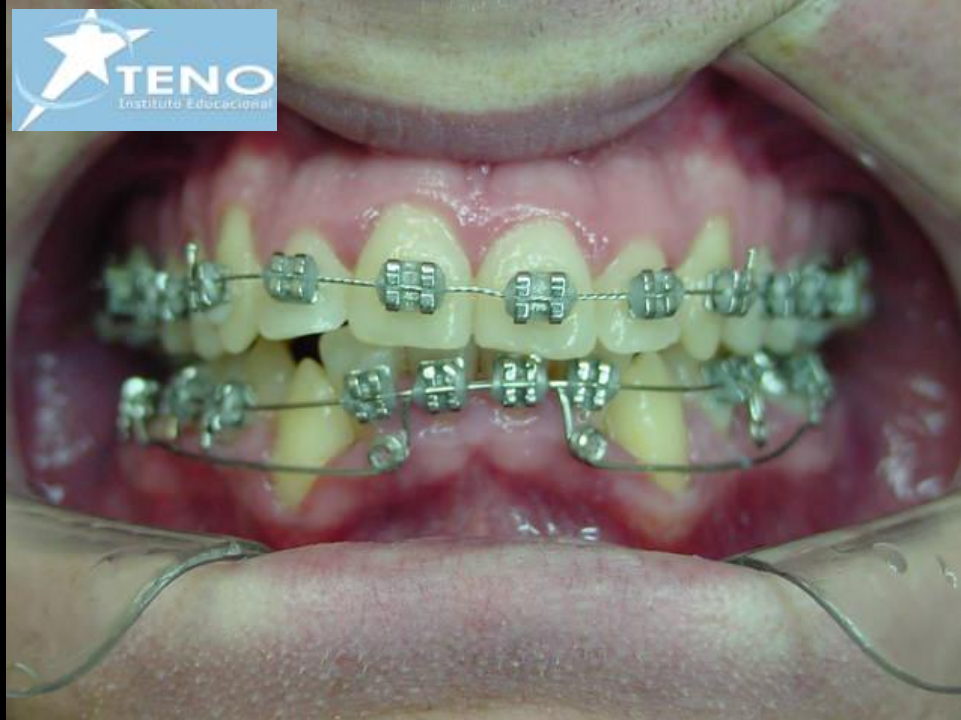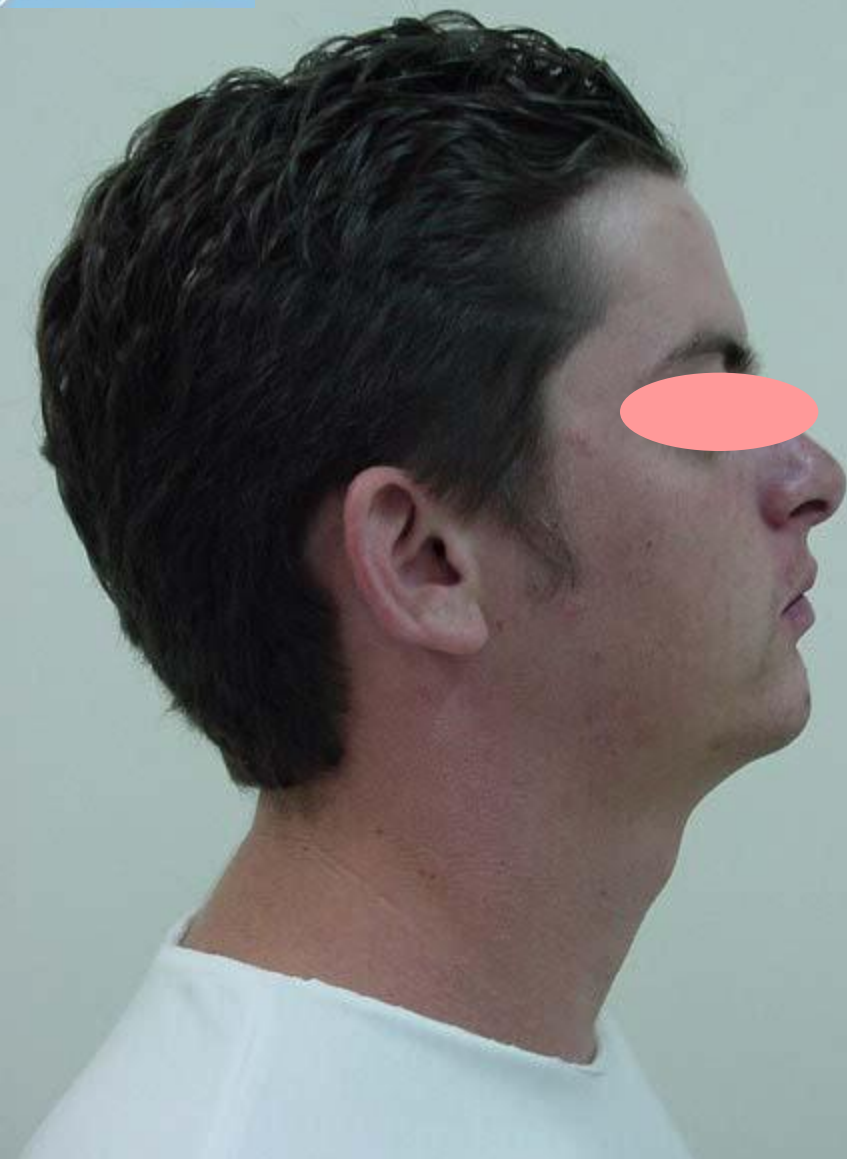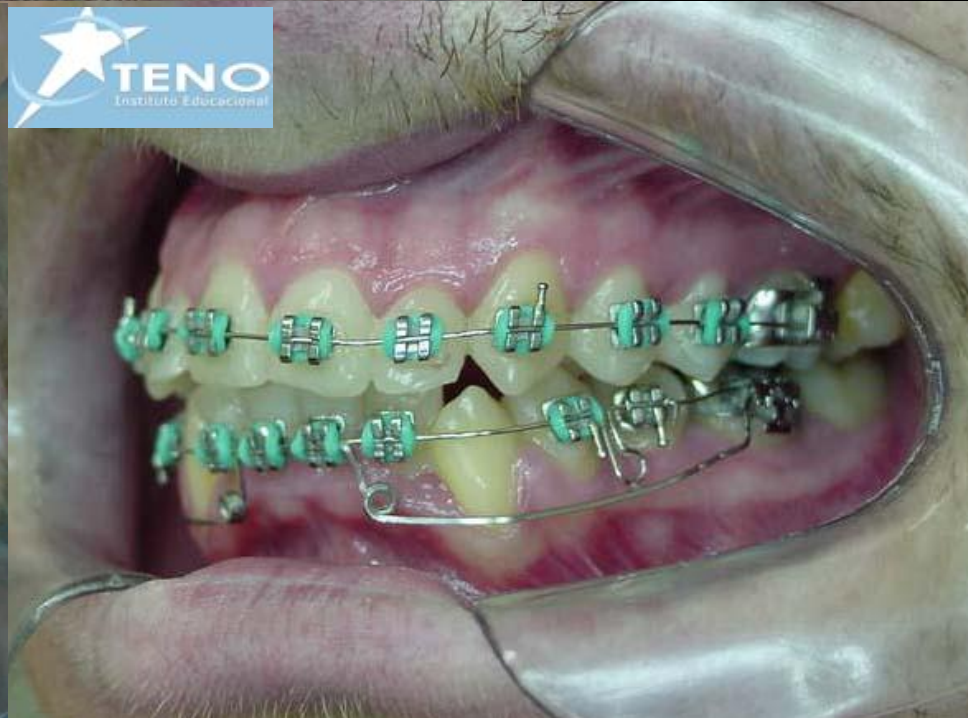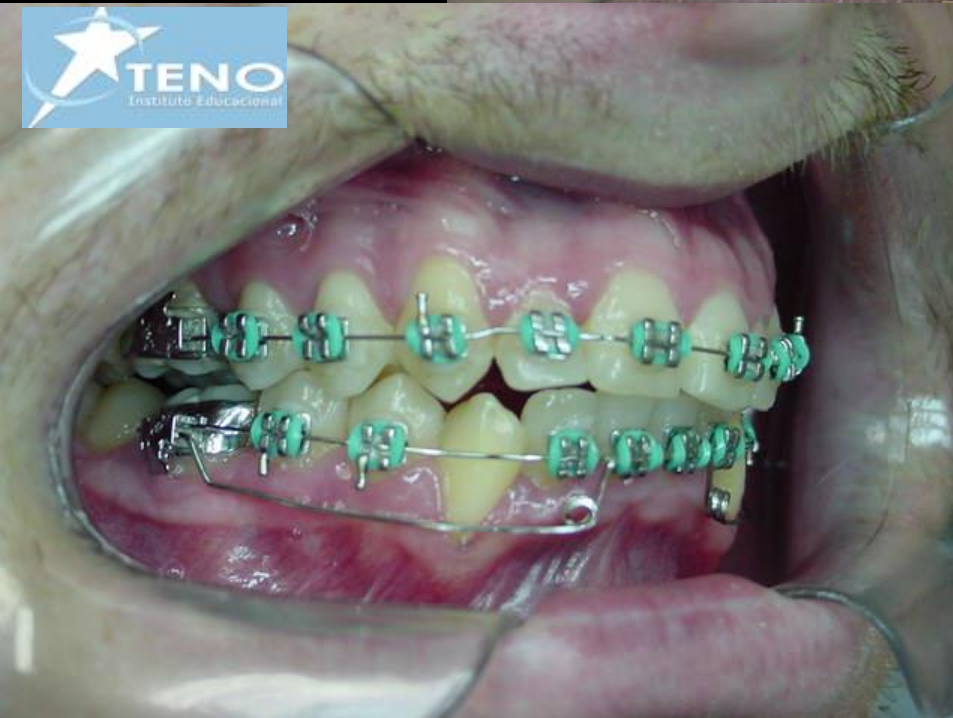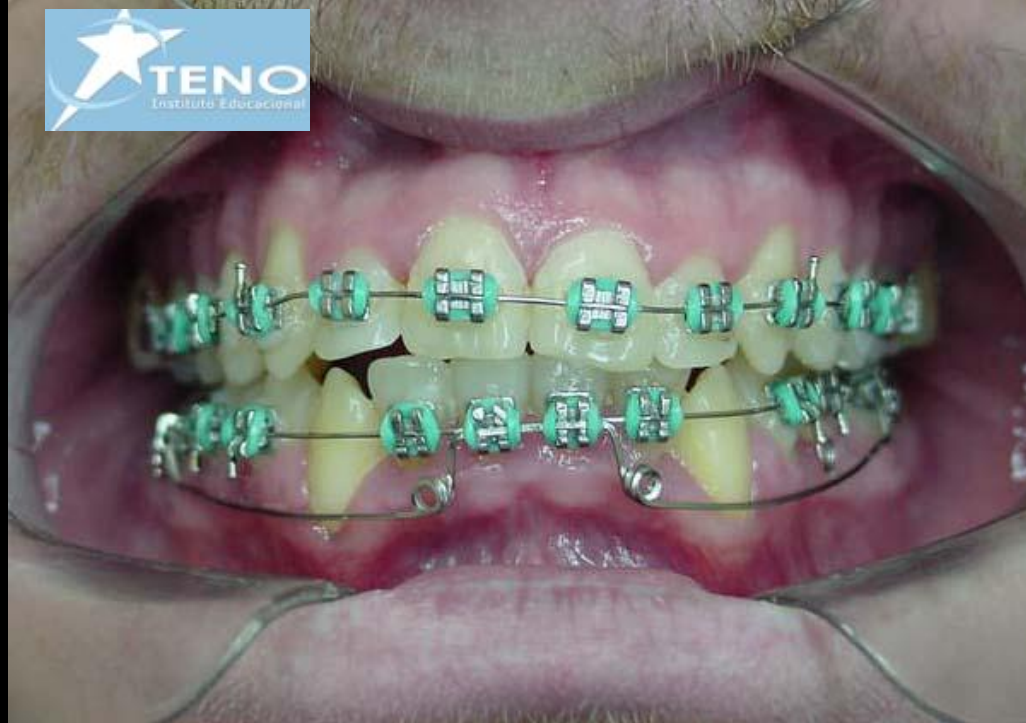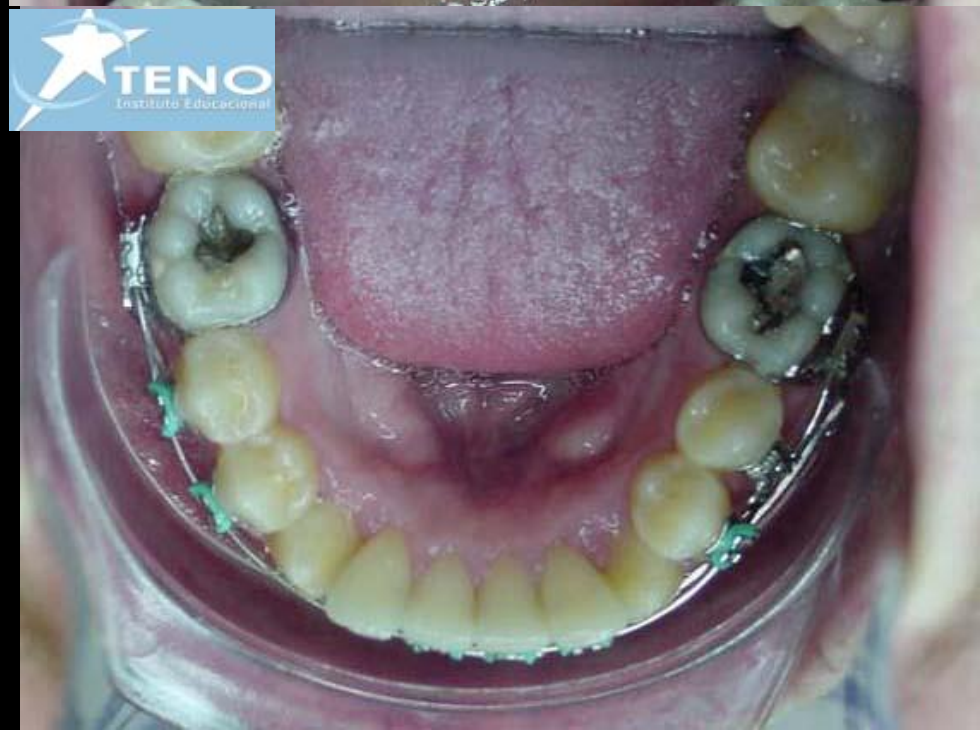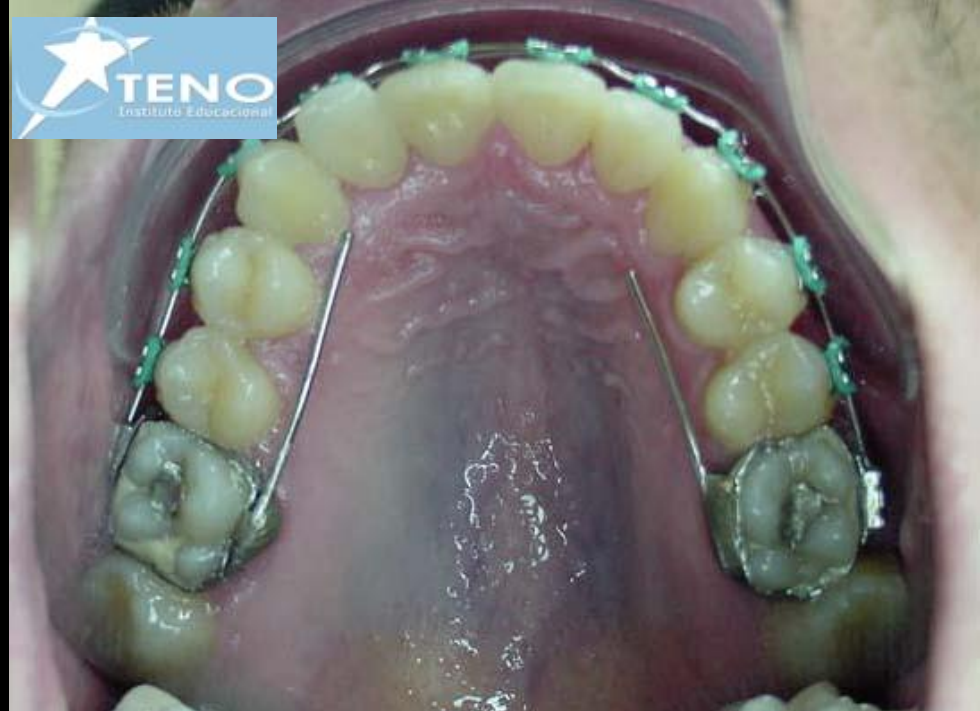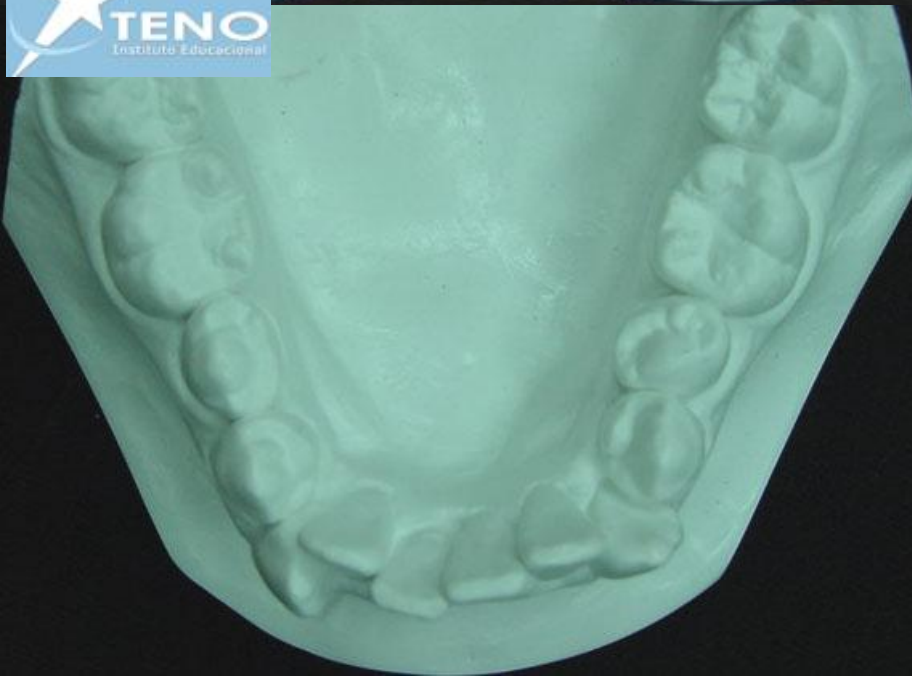
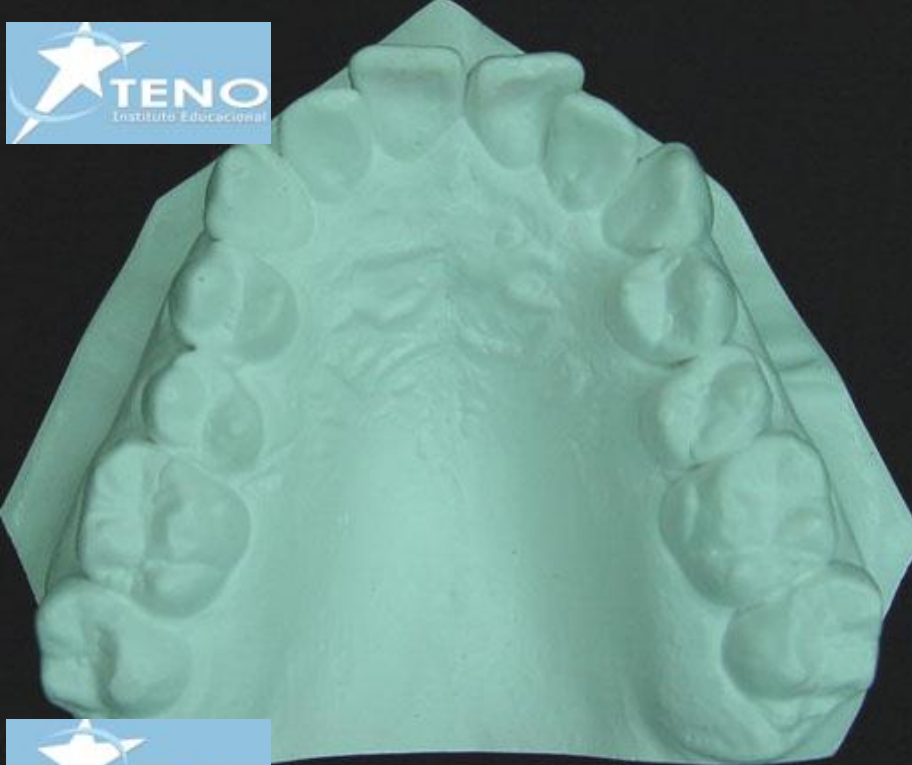






















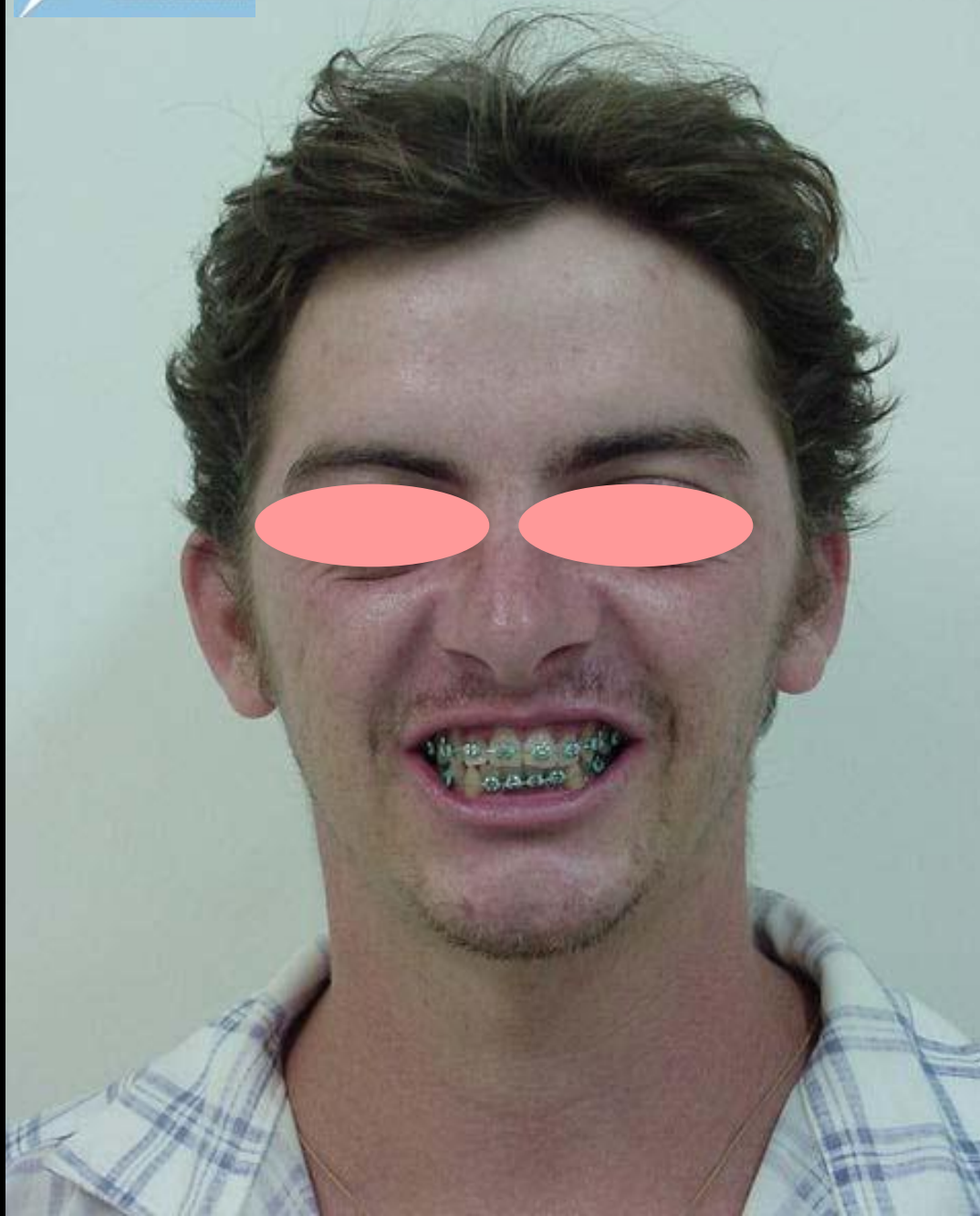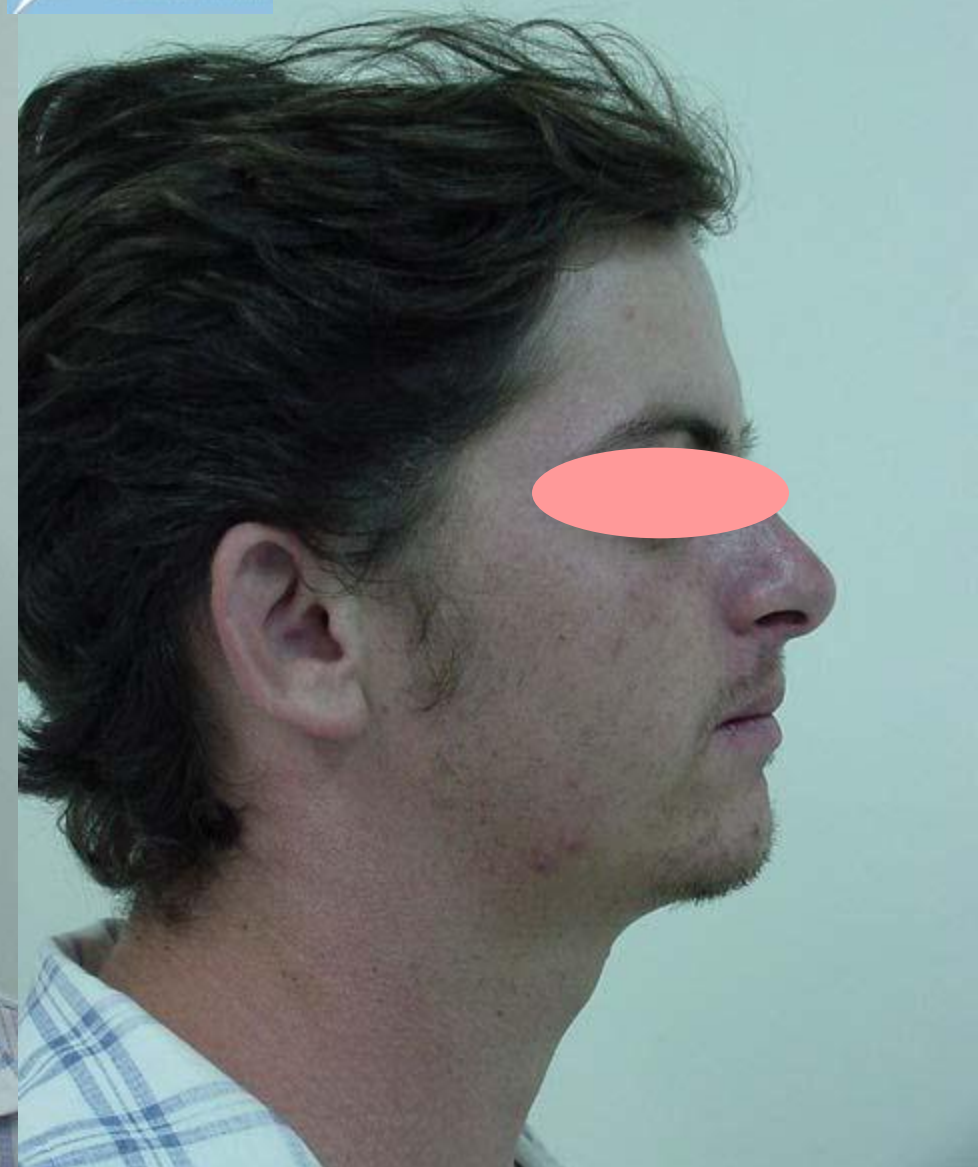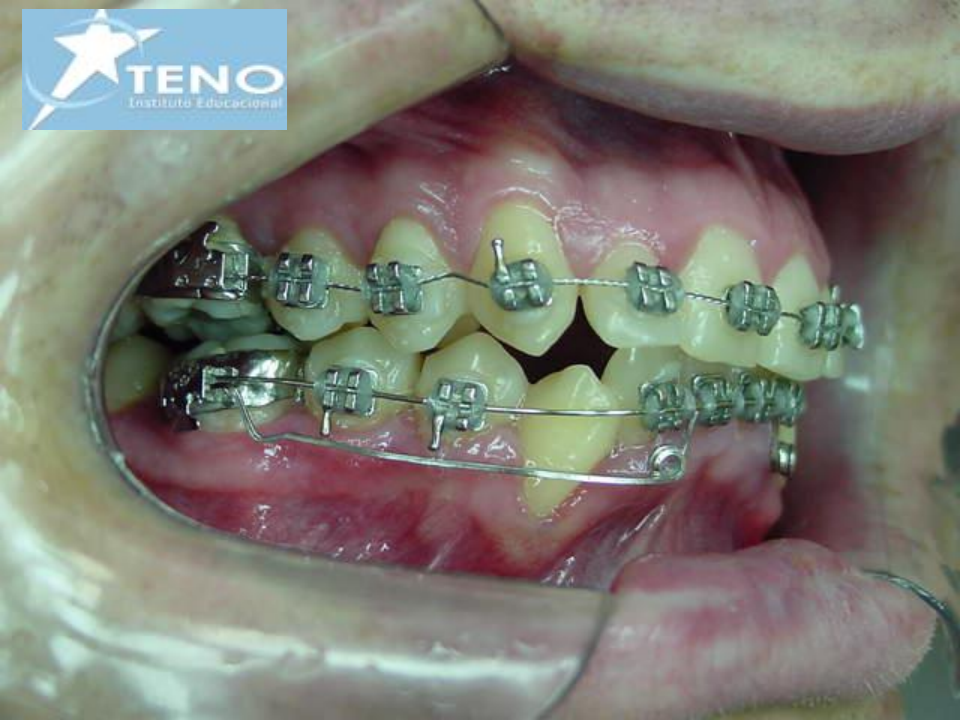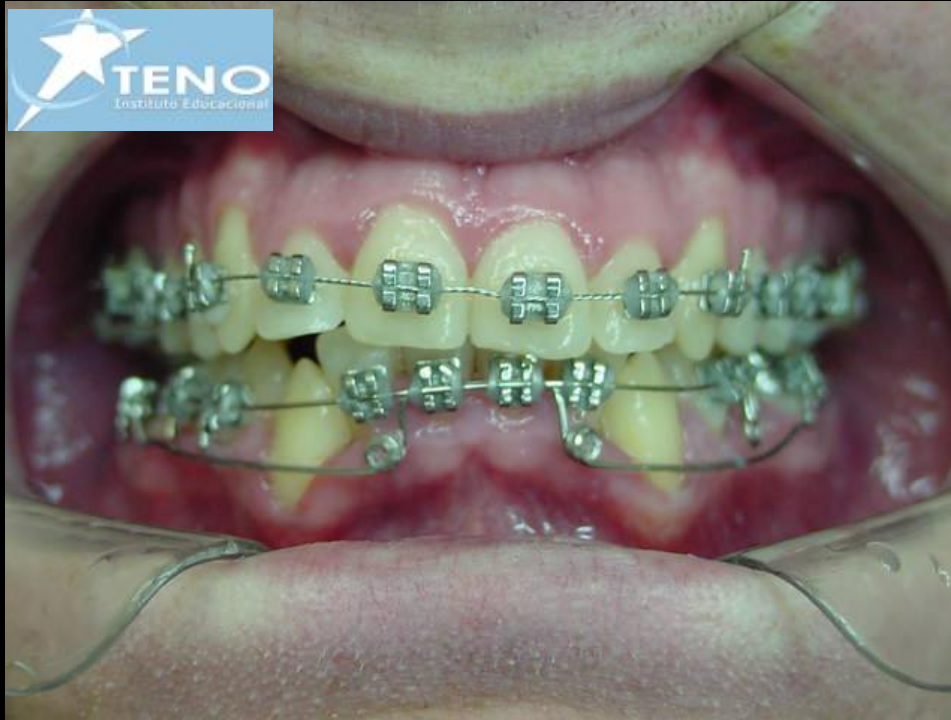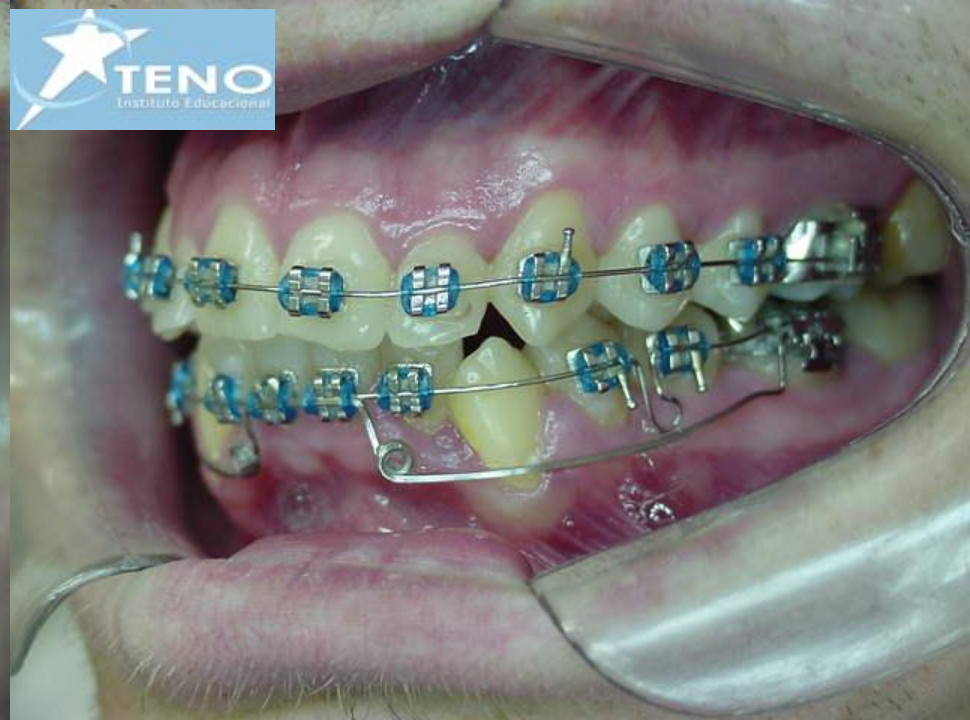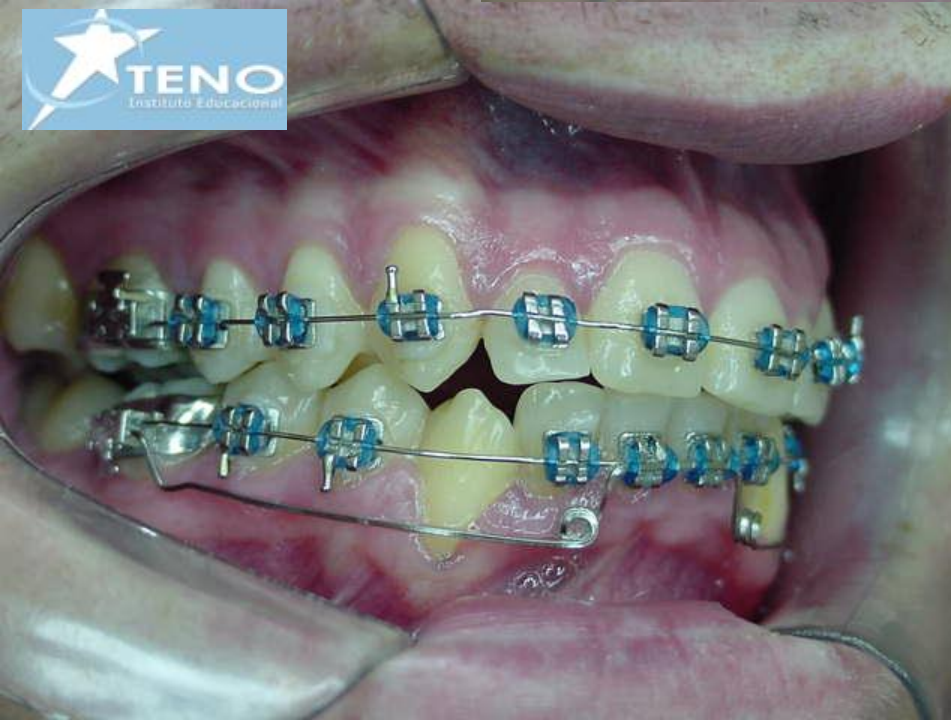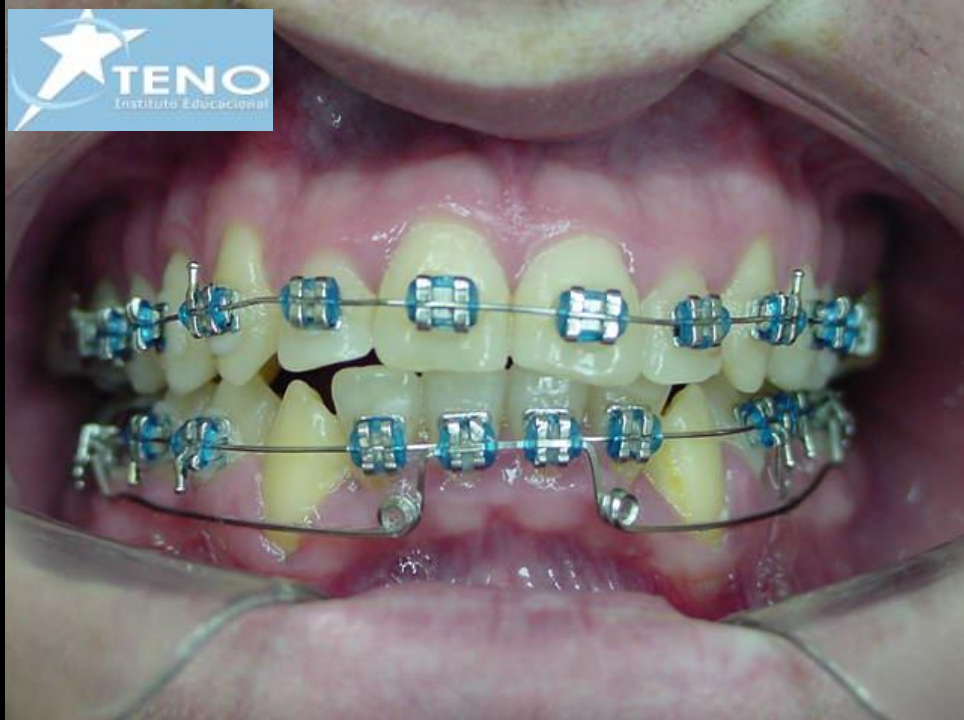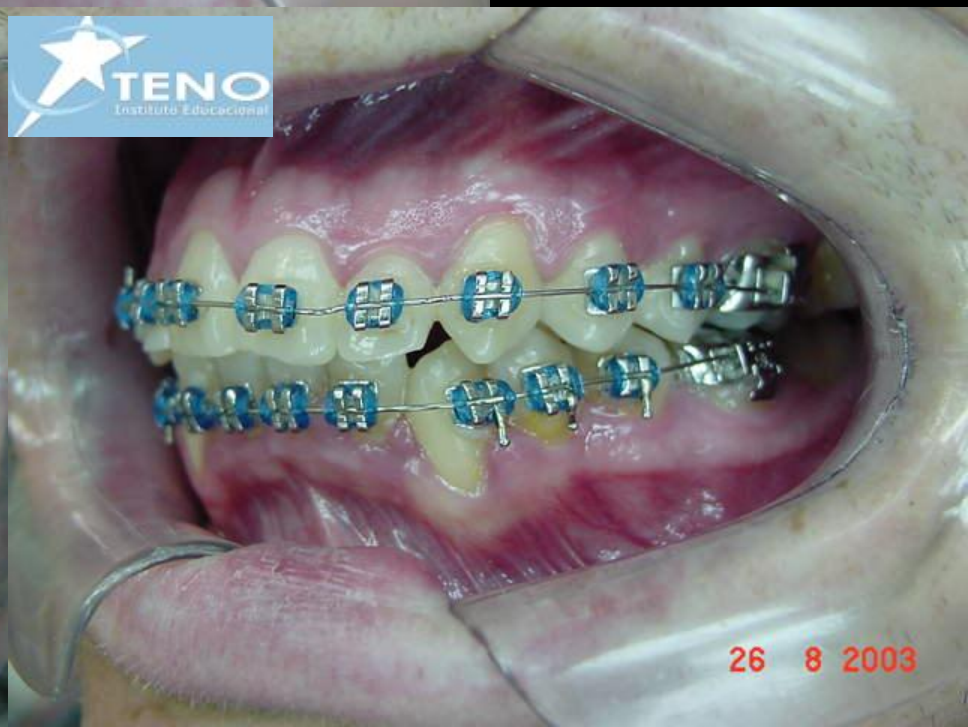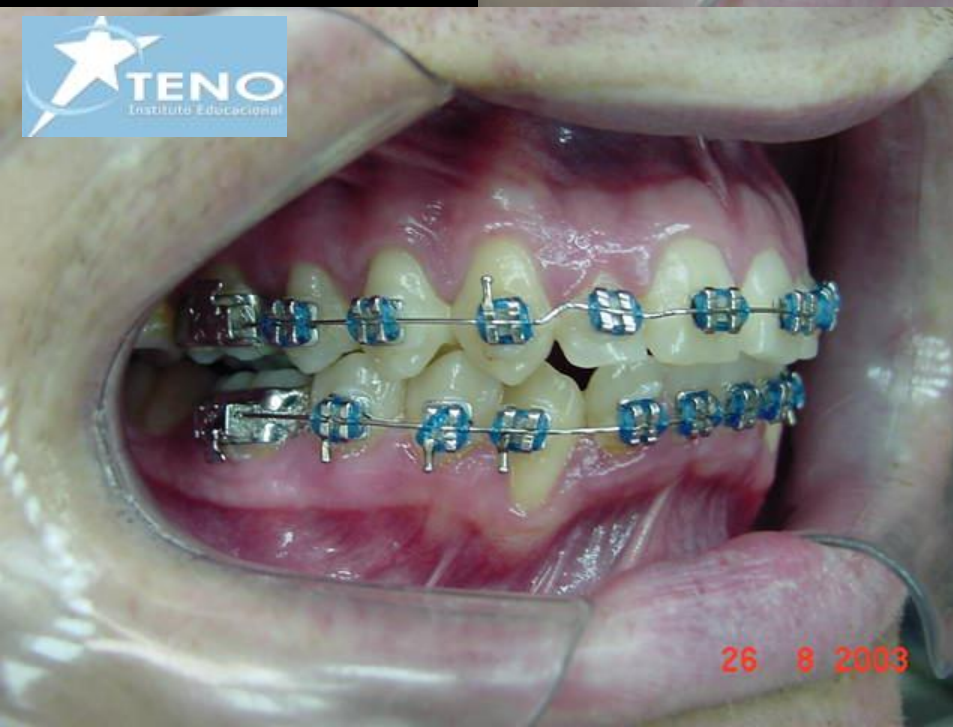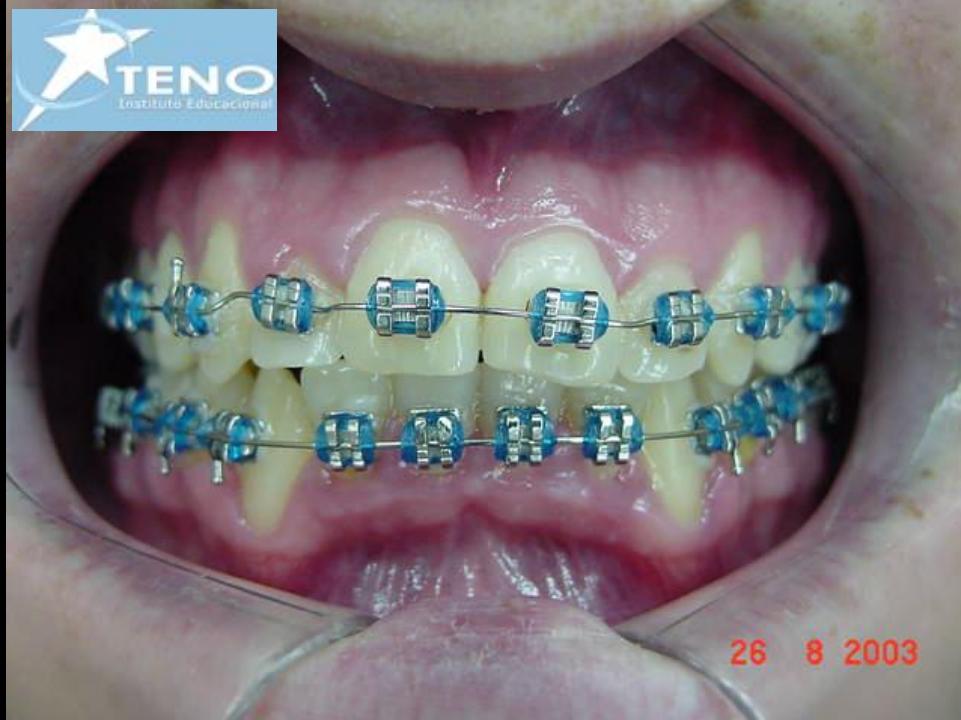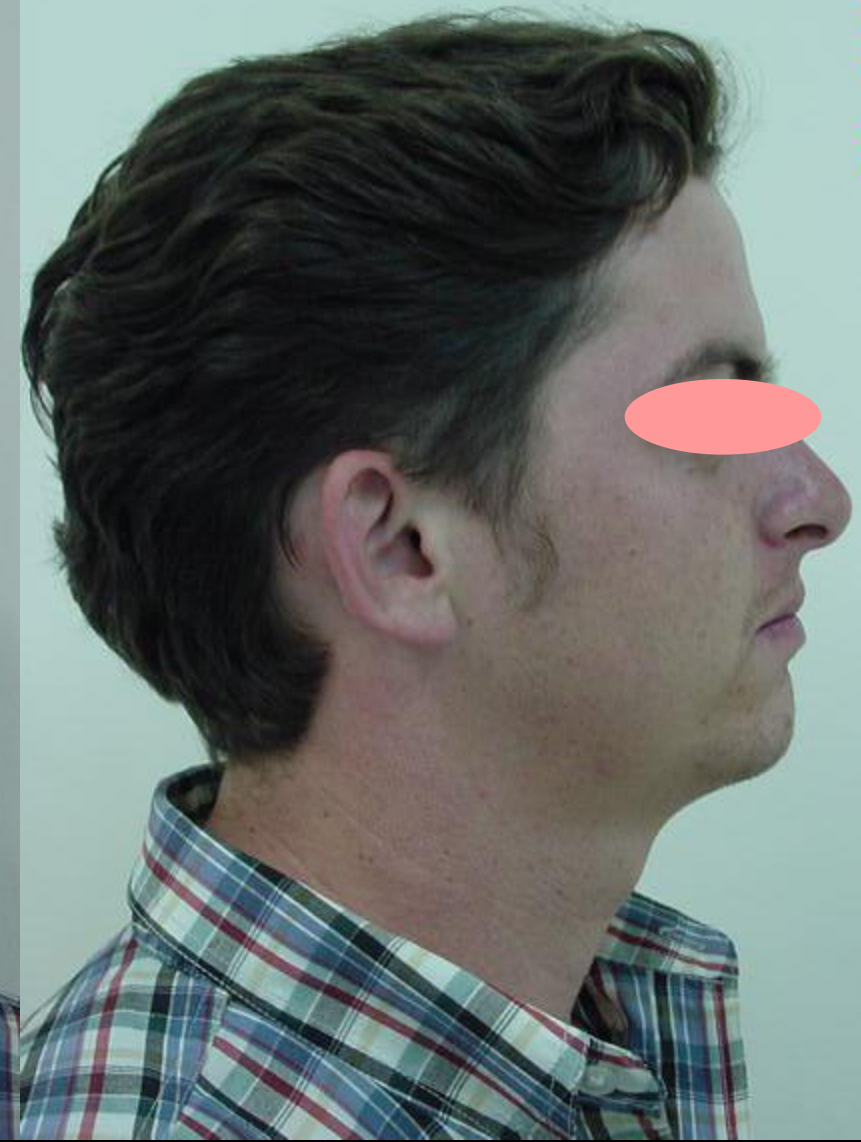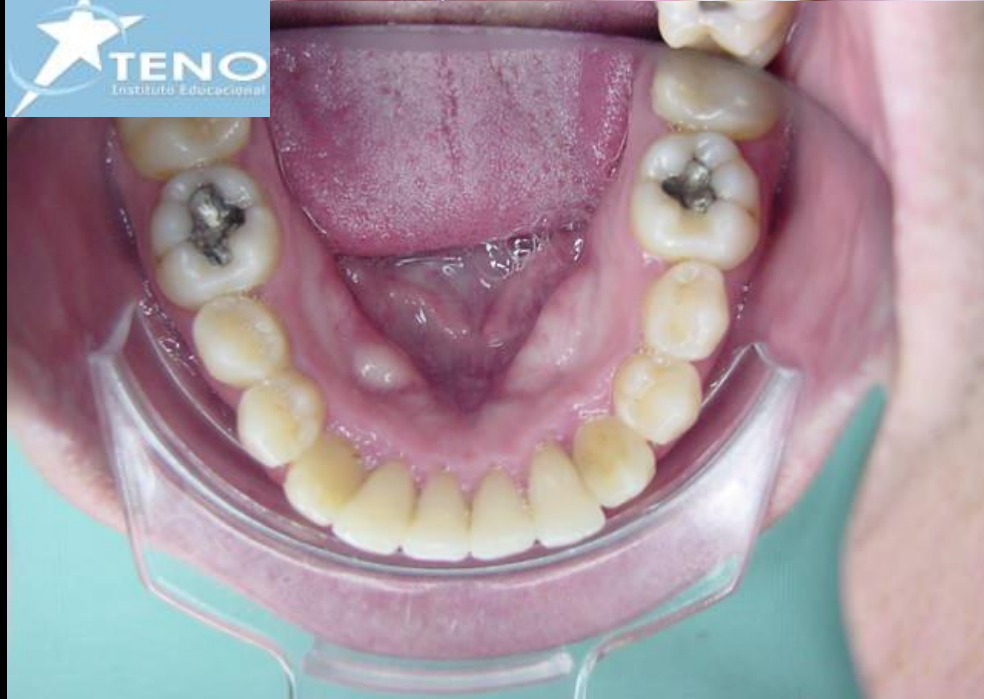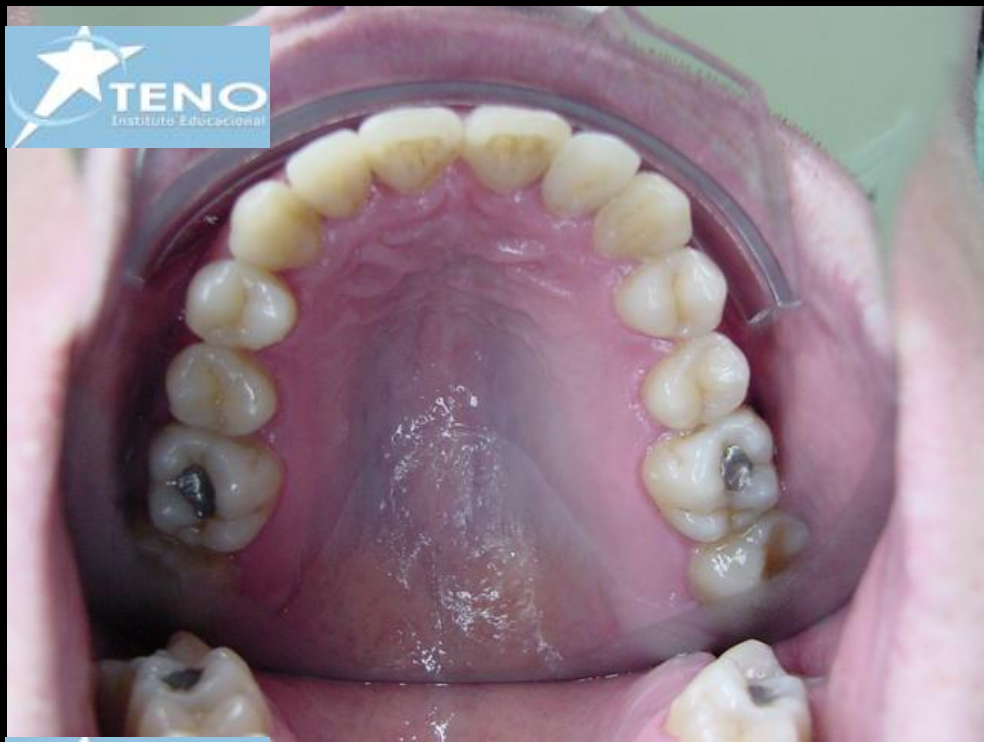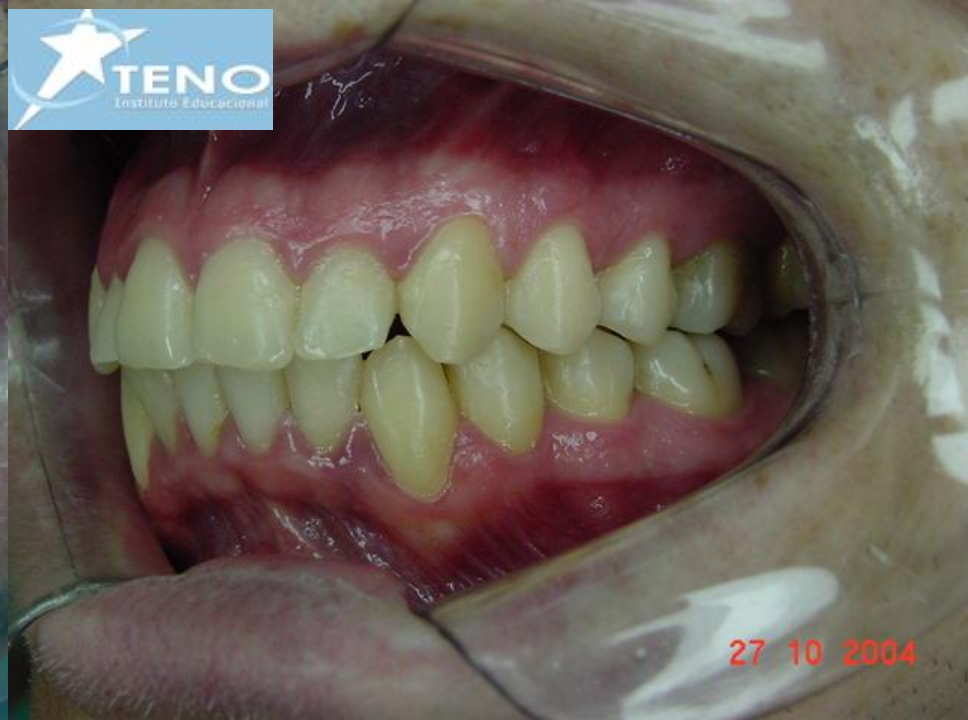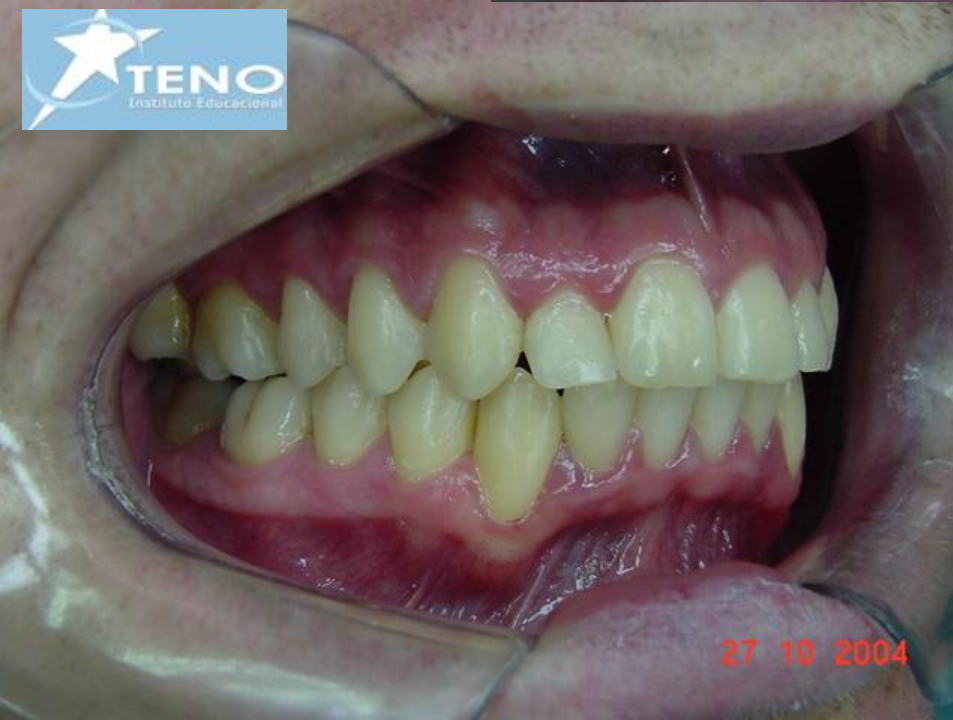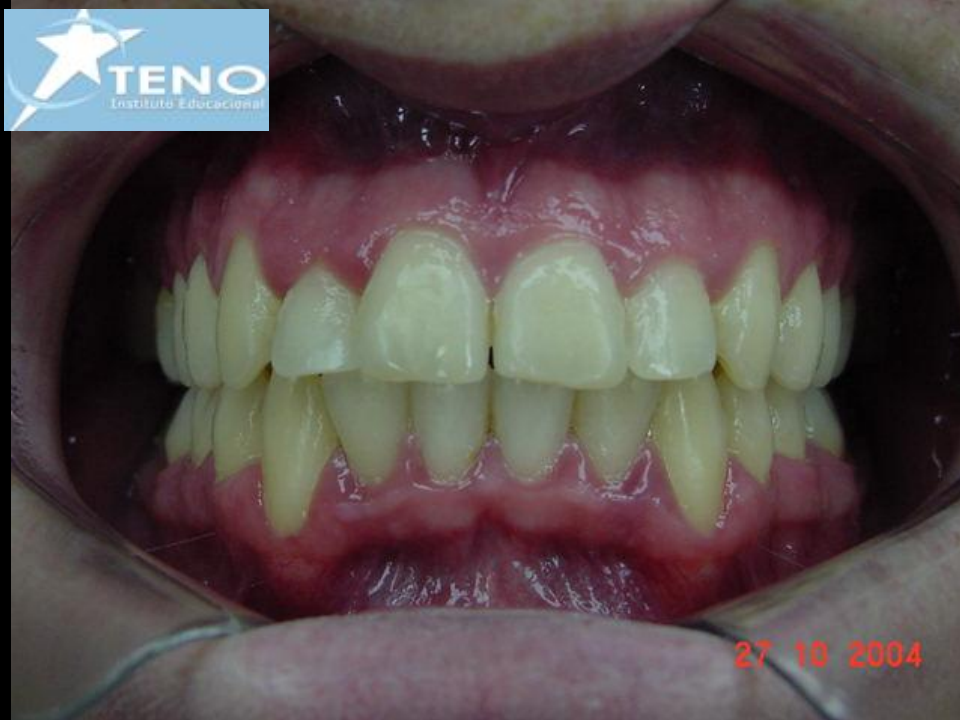26 8 2003



26 8 2003

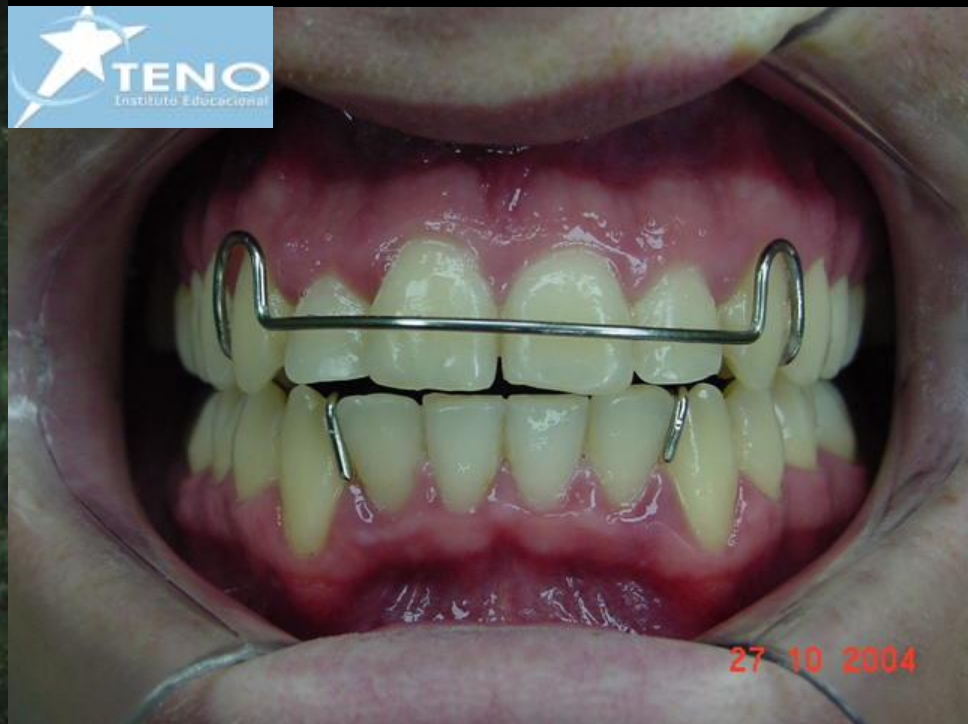




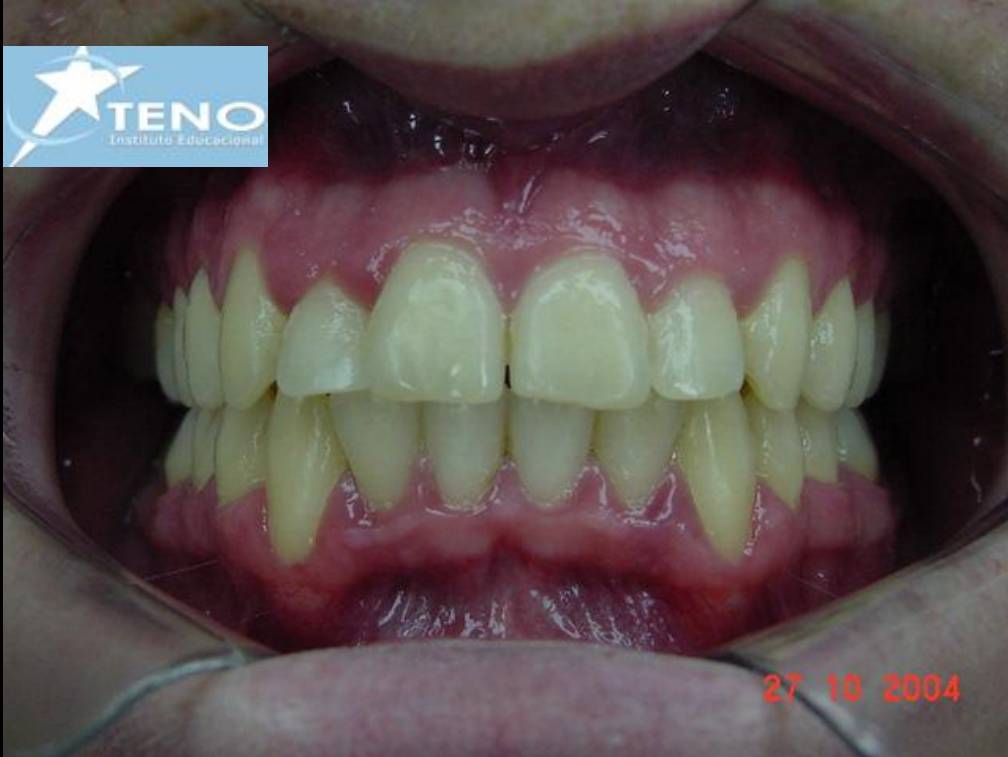
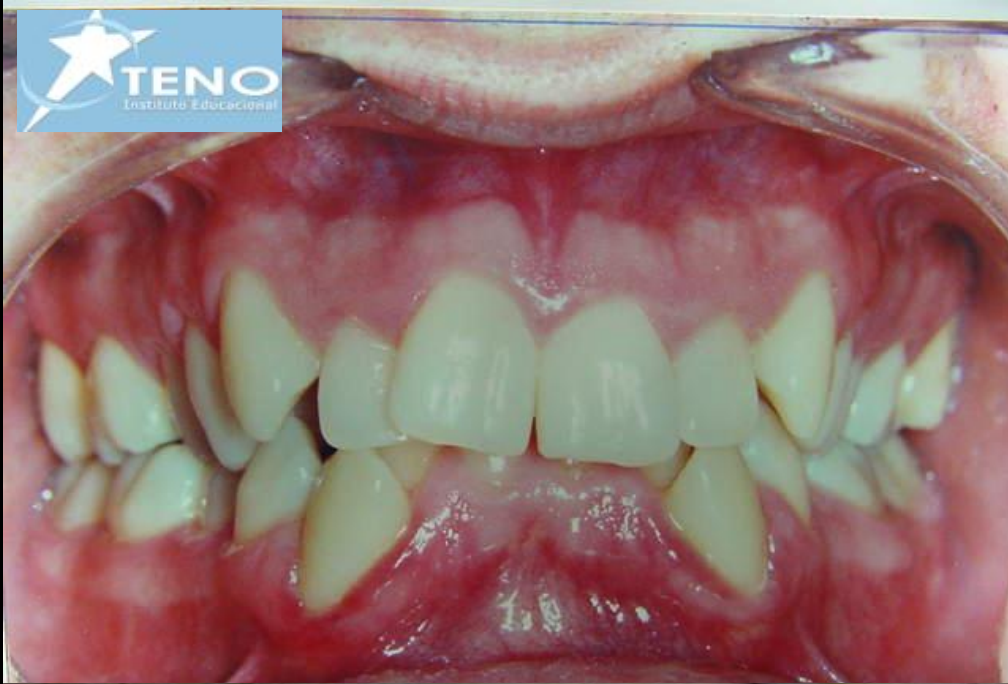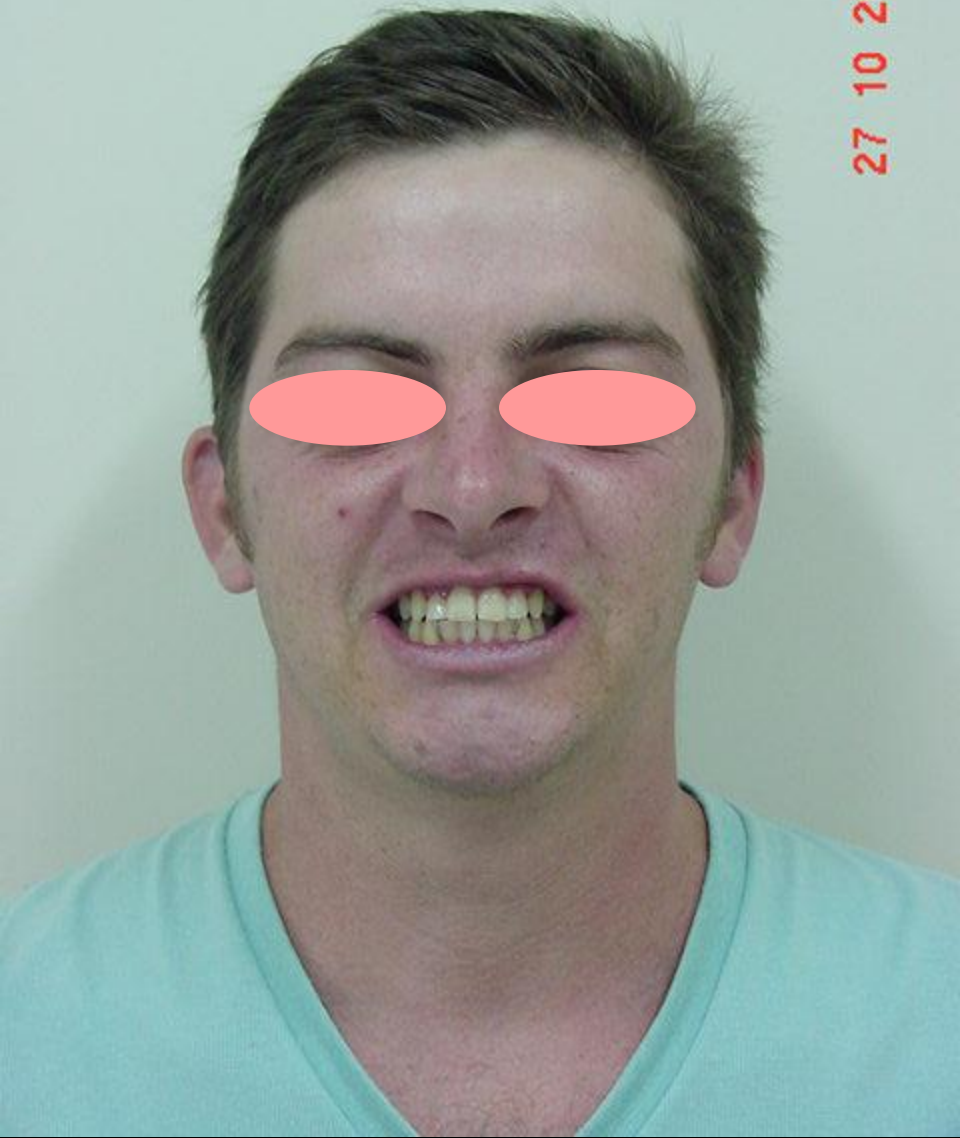


27 10 2004

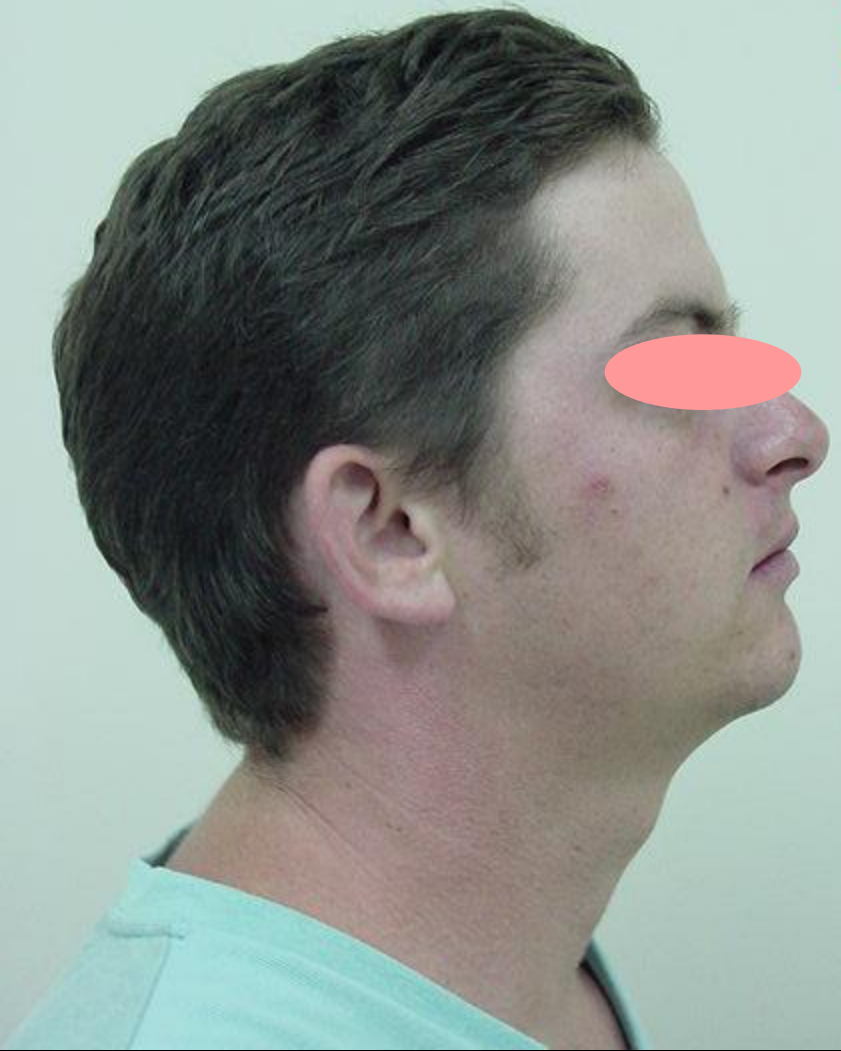

27 10 2004





27 10 2004



27 10 2004